膝关节前十字韧带撕裂的 MRI 诊断价值

·骨骼肌肉影像学·

李文元 杨秀军

【摘要】 目的: 评价 MRI 诊断前十字韧带撕裂的价值。方法: 对临床拟诊为膝关节前十字韧带撕裂的 12 例患者, 对照分析其 MRI 资料及手术结果。结果: MRI 矢状面 9 例, 冠状面 7 例显示前十字韧带撕裂。12 例中 8 例前十字韧带内有不规则高信号, 4 例前十字韧带前缘呈不规则波浪状, 1 例前十字韧带不连续。12 例中 6 例伴后外侧胫骨平台骨折。MRI 确诊 11 例。结论: MRI 诊断前十字韧带撕裂是有价值的, 膝关节后外侧胫骨平台骨折高度提示急性前十字韧带撕裂。

【关键词】 膝关节; 磁共振成像; 前十字韧带

【中图分类号】R445.2; R684 【文献标识码】A 【文章编号】1000-0313(2003)05-0349-02

Role of MRI in the diagnosis of anterior cruciate ligament tears of the knee LI Wenyuan, YANG Xiujun. Department of Radiology, Central Hospital of Jing′an District, Shanghai 240010

【**Abstract**】 **Objective:** To evaluate the role of MRI in diagnosing anterior cruciate ligament (ACL) tears. **Methods:** MR imaging of 12 cases of clinically suspected anterior cruciate ligament tears was correlate with surgical findings. **Results:** The ACL tears were adequately showed on sagittal images in 9 and on coronal images in 7 of 12 cases. Eight of the 12 cases with ACL tears had irregular high signal intensity within the substance of the ACL on T_2WI. Four of the 12 cases revealed irregular wavy contour of the anterior margin of the ACL. One had dis-continuity of the substance of the ACL on sagittal image. Six of the 12 cases with ACL tears had a fracture of the posterior lateral tibial plateau. MRI correctly diagnosed eleven of the 12 cases. **Conclusion:** MRI is important in diagnosing ACL tears. A fracture of the posterior lateral tibial plateau of the knee is highly suggestive of acute ACL tears.

【**Key words**】 Knee joint; Magnetic resonance imaging; Anterior cruciate ligament tear

目前 MRI 已广泛用于诊断前十字韧带(anterior cruciate ligament, ACL)撕裂。多数学者认为 MRI 检查应运用矢状面成像, 取膝关节轻度外旋位(约 10°~ 20°)。但某些学者认为, 矢状面上有 5%~ 10% 的 ACL 显示不清[1]。本文就 ACL 撕裂探讨如下。

材料与方法

本组病例为 1993 年 12 月~ 1997 年 2 月 12 例膝关节外伤患者, 在伤后 1 天~ 3 个月内行 MRI 检查, 经手术证实均有 ACL 撕裂。其中男 8 例, 女 4 例, 平均年龄 45 岁。

磁共振成像技术: 采用 GE 公司 0.5T 超导成像系统和膝关节表面线圈, 常规扫描矢状面和冠状面, 应用 SE 序列, T_2WI 采用可变回波技术: TR 2000~ 2500ms, TE 40.90ms。矩阵 192×156, 层厚和层距分别为 5mm 和 7mm, 激励次数 1。

ACL 撕裂是根据 Lee 等[2]提出的 MRI 诊断标准: ①ACL 前缘呈不规则波浪状; ②T_2WI ACL 内有高信号; ③矢状面 ACL 不连续; ④当伴有上述征象之一时, 前部呈弓状的后十字韧带可支持 ACL 撕裂。

结 果

1. MRI 表现

矢状面 9 例, 冠状面 7 例均清楚显示 ACL 撕裂。ACL 内有点状、片状或不规则状高信号 8 例; ACL 增粗或伴有边缘不规则 4 例, 其中 1 例伴有点状高信号, 1 例 ACL 不连续。ACL 撕裂的伴随征象: 后外侧胫骨平台骨折 6 例; 膝关节脱位 1 例; 外侧半月板撕裂 4 例; 内侧半月板撕裂 1 例, 后十字韧带增粗或变形 5 例。1 例 ACL 未见异常。

2. MRI 所见与手术结果对照

术中见 ACL 完全撕裂 9 例, 部分撕裂 3 例。MRI 术前正确诊断 11 例, 误诊 1 例。

讨 论

临床最常见的膝关节韧带损伤是 ACL 撕裂。ACL 使膝关节保持稳定, 防止胫骨前移和内旋。ACL 损伤常导致膝关节不稳定和功能受损。虽然, 临床上抽屉试验和侧方应力试验有一定特异性, 但对急性 ACL 撕裂的敏感性较差。有报道其敏感性为 78%~ 89%。而 MRI 诊断 ACL 撕裂的准确性可达 95%, 其阴性预测值可高达 100%[2,3]。而关节腔镜检查为损伤性方法, 故 MRI 目前是诊断 ACL 撕裂的一种主要方法。

MRI 上, 正常的 ACL 是经过髁间窝的一条或几条边缘清晰、光滑的低信号带, 起自股骨外侧缘的内侧, 向前内侧斜行, 止于胫骨棘。ACL 解剖上有 3 条束状纤维: 后外侧束、前内侧束和中间束[4]。每一条纤维束各有功能, 并可单独损伤而产生部分撕裂[4,5]。根据 ACL 损伤的时间和程度不同, MRI 有不同表现。急性 ACL 损伤可表现为韧带边缘不规则、波浪状和/或韧带不连续。典型撕裂常见于韧带中部或股骨韧带附着点, 常

作者单位: 240040 上海, 静安区中心医院放射科(李文元); 200080 上海, 第一人民医院放射科(杨秀军)

作者简介: 李文元(1947~), 男, 江苏人, 主任医师, 主要从事腹部疾病的 CT 诊断工作。

© 1994-2012 China Academic Journal Electronic Publishing House. All rights reserved. http://www.cnki.net

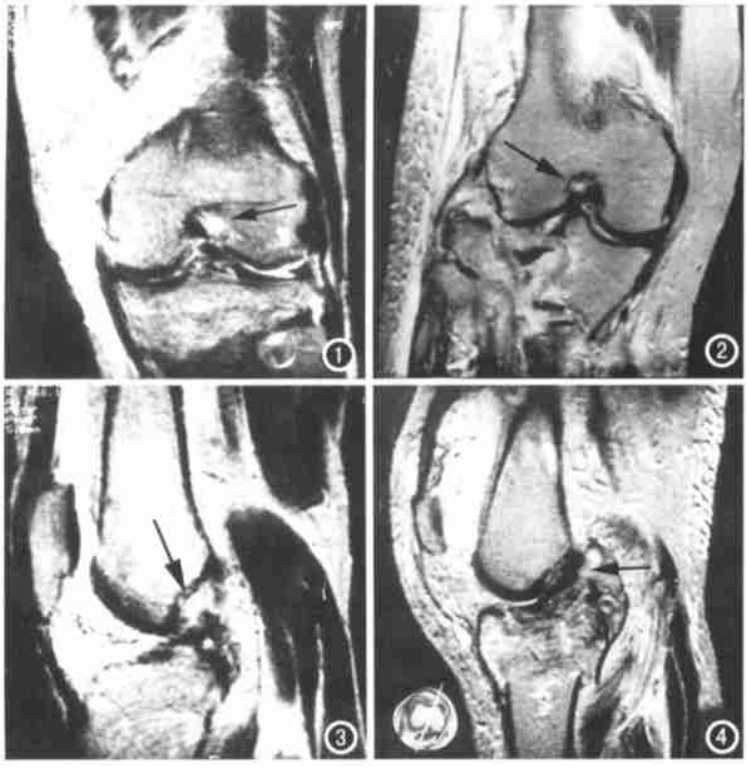

图 1 冠状面 T_2WI 示:ACL 撕裂处有不规则状高信号(箭)。图 2 冠状面 T_2WI 示:ACL 撕裂处有不规则状高信号(箭)。伴后外侧胫骨平台骨折及外侧半月板碎裂。图 3 矢状面 T_2WI 示:ACL 撕裂处有不规则状片状高信号(箭)。图 4 矢状面 T_2WI 示:ACL 增粗,前后缘均呈不规则波浪状(箭)。

伴韧带损伤区积液。T_1WI 可表现为不规则的中等信号的软组织块影,T_2WI 由于水肿和出血呈高信号[6,7]。因此,有学者[8]认为即使 ACL 近端附着点显示不清,只要 ACL 中部或远端无渗液或软组织块影,即提示 ACL 未见异常。慢性 ACL 撕裂时,ACL 显示不清,或仅残存 ACL[2]。Vahey 等[9]认为慢性 ACL 损伤可因疤痕而愈合。MRI 矢状面上可显示正常 ACL。本组病例 T_2WI 示 ACL 增粗和/或边缘不规则 4 例,ACL 有点状或不规则状高信号 8 例,ACL 不连续 1 例。与手术结果对照,MRI 正确诊断 11 例。误诊 1 例是因 MRI 上 ACL 未见异常,但矢状面见后十字韧带增粗而误诊为后十字韧带撕裂可能。回顾性阅片,是因为忽略了患者曾有慢性膝关节损伤,并对慢性 ACL 撕裂在 MRI 上有正常 ACL 表现认识不足所致。

ACL 撕裂的继发征象是膝关节的不稳定,包括胫骨前移、后十字韧带前部呈弓状。有学者[8]认为大约 70% 的 ACL 撕裂均伴关节内损伤,最常见的是内侧半月板的撕裂。Kaplan 等[10]提出伴或不伴有骨折的后外侧胫骨平台的隐性骨折是急性 ACL 撕裂的特征。本组病例 6 例伴有后外侧胫骨平台骨折,其中 4 例伴外侧半月板撕裂,1 例伴内侧半月板撕裂。这表明当有后外侧胫骨平台骨折时,可提示 ACL 撕裂,并可伴外侧半月板损伤。究其原因,ACL 撕裂时在外翻应力的作用下胫骨向前移,股骨髁内旋,导致胫骨平台后外侧与股骨髁内侧碰撞产生胫骨平台骨折,并易损伤外侧半月板。本组 12 例患者,矢状面有 9 例、冠状面有 7 例 ACL 撕裂成像清晰。但有 2 例仅冠状面显示清晰。这是因 ACL 撕裂均靠近其近端附着点,从而因股骨髁的容积效应致矢状面成像欠清晰。

显示 ACL,既往报道主要应用矢状面质子加权和 T_2WI,或加矢状面、冠状面及横断面 T_1WI 以补充。目前一些学者提出快速自旋回波序列伴脂肪抑制的新方法,Ha 等[11]认为快速自旋回波序列的空间分辨率优于常规自旋回波序列,主要原因为:①快速自旋回波序列能在短时间内获得重 T_2WI,提高 ACL 与周围关节液间的对比分辨率;②多个 180° 脉冲的磁化转换效应降低了含有胶原成分的正常 ACL 的信号强度,因此增加了正常 ACL 与撕裂 ACL 之间的对比;③成像时间缩短,减少了运动伪影。

总之,MRI 对 ACL 撕裂有很高的诊断价值。MRI 上膝关节后外侧平台骨折应高度提示 ACL 撕裂。

参考文献

1 Buckwalter KA, Pennes DR. Anterior cruciate ligament: oblique sagittal MR imaging[J]. Radiology, 1990, 175(1): 276-277.

2 Lee JK, Yao L, Phelps CT, et al. Anterior cruciate ligament tears: MR imaging compared with arthroscopy and clinical tests [J]. Radiology, 1988, 166(3): 861-864.

3 Mink JH, Levy T, Grues JV. Tears of the anterior cruciate ligament and menisci of the knee: MR imaaging evaluation[J]. Radiology, 1988, 167(3): 769-774.

4 Norwood L, Cross M. Anterior cruciate ligament: functional anatomy of its bundies in rotatory instabilities[J]. Am J Sports Med, 1979, 7(1): 23-26.

5 Amis A, Dawkins G. Functional anatomy of the anterior cruciate ligament: fiber bundle actions related to ligament replacements and injuries[J]. J Bone Joint Surg Br, 1991, 73(2): 260-267.

6 Gallimore GW, Harms SE. Knee injuries: high-resolution MR imaging [J]. Radiology, 1986, 160(2): 457-461.

7 Jackson DW, Jennings LD, Maywood RM, et al. Magnetic resonance imaging of the knee[J]. Am J Sports Med, 1988, 16(1): 29-38.

8 Langer JE, Meyer SJF, Dalinka MK, et al. Imaging of the knee[J]. Radiol Clin North Am, 1990, 28(4): 975-990.

9 Vahey TN, Broome DN, Shelbourne KD. Acute and chronic tears of the anterior cruciate ligament: differential features at MR imaging [J]. Radiology, 1991, 181(1): 251-253.

10 Kaplan PA, Walker CW, Kilcoyne RF, et al. Occult fracture patterns of the knee associated with anterior cruciate ligament tears: assessment with MR imaging[J]. Radiology, 1992, 183(3): 835-838.

11 Ha TPT, Li KCP, Beaulieu CF, et al. Anterior cruciate ligament injury: fast spin-echo MR imaging with arthroscopic correlation in 217 examinations[J]. AJR, 1998, 173(5): 1215-1219.

(2002-08-26 收稿 2002-10-10 修回)

© 1994-2012 China Academic Journal Electronic Publishing House. All rights reserved. http://www.cnki.net