·腹部偶发瘤管理建议·

CT 偶发肾上腺肿块的管理——美国放射学院(ACR)偶发病变委员会白皮书

William W. Mayo-Smith, Julie H. Song, Giles L. Boland, Isaac R. Francis, Gary M. Israel, Peter J. Mazzaglia, Lincoln L. Berland, Pari V. Pandharipande

张惠茅 译　　胡道予，江新青，刘爱连，伍兵 审校

【摘要】 美国放射学院(American College of Radiology, ACR)偶发病变委员会(Incidental Findings Committee, IFC)针对 CT 和 MRI 上偶然发现的肾上腺肿块，提出了新的管理建议。该建议是对美国放射学院杂志(JACR) 2010 版肾上腺、肾脏、肝脏及胰腺偶发病变管理白皮书中肾上腺部分的更新。由腹部放射科医师和 1 位内分泌外科医生组成的肾上腺亚组委员会制定了该方案。该方案结合已发表的文献和专家意见，经过反复推敲最终达成共识。该方案依据患者的特征和图像的特点对偶然发现的肾上腺肿块进行分类。对于每种特定的组合，总结良性或惰性的特征(足以终止随访)，并提出后续管理建议。该方案涵盖了很多、但并非适用于所有的病理及临床情况，旨在通过提供肾上腺偶发肿块的管理意见以提升医疗质量。

【关键词】 肾上腺结节；偶发病变；偶发瘤

【中图分类号】 R736.6 **【文献标识码】** A **【文章编号】** 1000-0313(2018)02-0134-07

DOI:10.13609/j.cnki.1000-0313.2018.02.007

ACR 偶发病变项目概述

偶发病变项目的核心目标包括：①就描述偶发病变所需的患者特征和影像学特征形成共识；②为这些偶发病变的管理提供能平衡患者风险和收益的指导建议；③提出能反映影像诊断可信度的报告术语；④通过提出一个概括性的临床实践管理框架，来集中未来的研究焦点。2010 年 IFC 发布的第一版白皮书，提出了针对胰腺、肾上腺、肾脏及肝脏四种脏器偶发病变的管理流程[1]。

共识过程：偶发肾上腺肿块的管理方案

该版本是 IFC 对偶发肾上腺肿块管理的第 1 次修订版。方案的制定过程包括任命肾上腺亚组委员会主席，再由该主席指定 4 位腹部放射科医生和 1 位内分泌外科医生成为该亚组成员。亚组委员会根据已发表的文献提出该方案的初稿并达成共识。在缺乏参考证据的情况下，亚组委员会参考团队的集体意见。方案初稿由 IFC 内部其他成员(包括体部委员会主席、IFC 主席和其它 IFC 亚组委员会主席)进行审查。修改后的方案和相应的白皮书初稿再提交给其余 ACR 参与者，并获得建议和反馈意见。经历连续审查和修订之后达成共识，并最终形成该处理方案和白皮书。IFC 的共识过程符合 ACR 的策略标准，但不符合任何明确的、正式的国家标准。该方案和一系列建议并不代表 ACR 实践指南或 ACR 适宜性标准。该共识更适合被看作“指导”和“建议”，而不太适合被看作一个具有明确定义的“指南”[1]。

流程图要素：彩色编码

在流程图(图 1)中，黄色表示需要参考临床数据(如肿块的特征、大小或病变稳定性)，绿色提示需要临床手段(如影像学随访、活检检查或考虑是否切除)，红色表示无需随访(如肿块为良性或惰性)。为了尽量简化流程图，该方案适用于大部分，但非全部的影像表现和临床情况。放射医师可以根据病变的特定影像学特征和患者特征来处理方案中未涉及的情况。

较 2010 年版方案的不同点

与 2010 年版的方案相比，该方案存在以下显著不同之处[1]：①更新了参考文献；②对于无既往癌症病史，在 2～4cm 间的肾上腺肿块，建议进行进一步评估，因为肿块越大，其恶性的几率就越大；③更新了 PET-CT 和活检对于肿瘤患者的诊断作用；④更新了双能 CT 对于肾上腺病灶定性方面的信息；⑤推荐使用肾上腺低剂量CT扫描作为肾上腺肿块进一步定

译者单位： 长春，吉林大学第一医院放射科(张惠茅)；武汉，华中科技大学同济医学院附属同济医院放射科(胡道予)；广州，华南理工大学附属广州市第一人民医院放射科(江新青)；大连，大连医科大学附属第一医院放射科(刘爱连)；成都，四川大学华西医院放射科(伍兵)

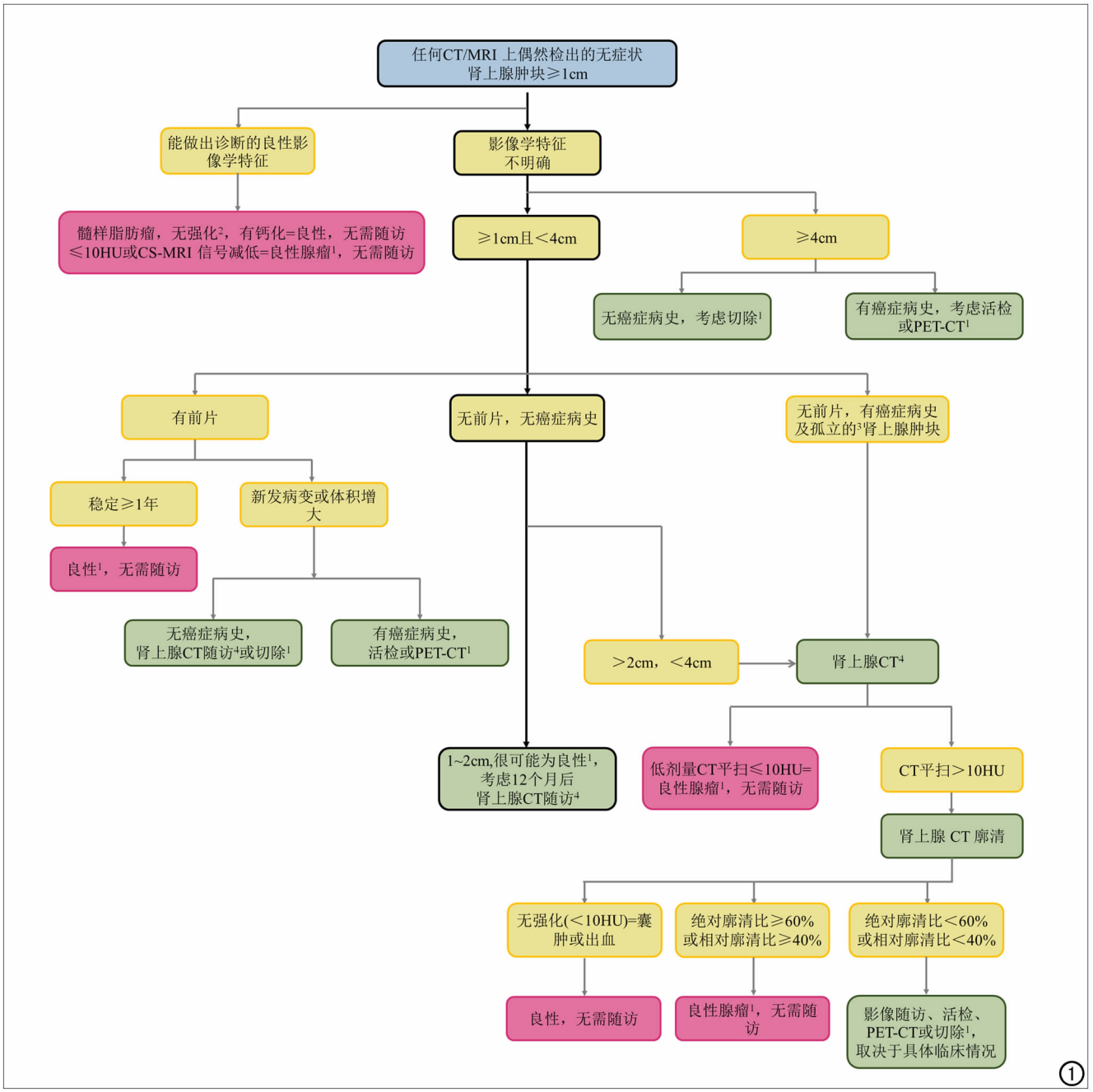

图 1　评估肾上腺偶发肿块的流程图。[1]考虑生化检验确定功能状态，在活检/切除术前排除嗜铬细胞瘤。[2]“无强化”适用于同时有平扫和增强检查时。[3]“孤立的”定义为无其他已知的转移性疾病。[4]可考虑 CS-MRI。

性的最佳检查方案，因为一次检查就可实现对病变密度及廓清特征的评价；⑥建议针对偶然发现的肾上腺肿块进行生物化学的评估，但目前还没有确凿的文献支持。

拟解决问题的性质和范围

肾上腺的偶发肿块非常普遍，成人发生率约3%～7%[2-6]。最常见的类型是良性的、无功能的腺瘤[7]。在无已知恶性疾病的患者中，绝大多数的肾上腺肿块是良性的[8]。在普通人群中，良性肾上腺肿块占绝大多数，甚至在肿瘤患者中多数也是良性的[9,10]。然而，肾上腺是转移瘤的常见部位，同时亦可发生相对少见的原发性肿瘤，包括嗜铬细胞瘤、醛固酮腺瘤和肾上腺皮质癌。

管理肾上腺偶发肿块最大的挑战是正确地识别出相对少见的恶性病灶和高功能腺瘤，同时忽略那些占绝大多数的良性、没有显著临床症状且无需临床治疗和随访检查的病变。如果不努力去区分病变有无临床意义，那么就可能会有过度诊断的风险，如病变被检测出来，但它对患者的终身都不会造成任何影响[11]。内科医生总是希望得到确切的诊断，而对于不确定的诊断，就会导致检查量的增多以及过度诊断[12]。过度诊

断使患者在诊疗过程中产生焦虑的情绪以及面临不必要的伤害，而且导致的后果也是很严重的[13]。处理良性的偶发肿块时，有学者提倡不予报告，但这一观点仍具争议性。因为偶然发现的肾上腺肿块大多数为良性，我们强烈建议放射科医生多关注过度诊断的风险。

肾上腺偶发肿块非常常见，但放射科医生报告和建议中对于它们的处理有很大不同[14]。内分泌内科和外科医生各自发布了关于偶发肾上腺肿块随访的管理指南[2,4,15,16]，但指南中的建议有很大差别，部分内分泌内科医生认为这些指南作用有限[17]。我们提出的方案和建议，可以很好的区分良性的、无需处理的肾上腺肿块（如无功能性腺瘤肿块、髓样脂肪瘤、出血、囊肿）和需要治疗的病变（如转移瘤、肾上腺皮质癌、高功能腺瘤）（图 1）。

报告要点

为了对偶然发现的肾上腺肿块进行最优化的管理，报告要包括以下几个方面：①有诊断意义的影像学征象：大体可见的脂肪、低 CT 值（≤10HU）、MRI 上反相位较同相位信号减低、以及出血；②病灶大小：越大的病灶通常越可疑；③随着时间的进展，病灶体积发生变化：病灶的增大更加可疑；④了解患者是否有癌症病史对于最优化的管理偶发肾上腺肿块非常重要。尽管绝大多数肾上腺肿块是良性的，但对于有已知恶性肿瘤病史的患者，转移瘤的几率更大；⑤结合临床体征或症状（高血压、库欣综合征的特征），可能提示为功能性肿瘤。

应用管理方案的纳入标准和排除标准

我们的方案由一个具有相应建议的简单的流程图组成（图 1）。该方案应用于成人（≥18 岁）、无症状、因与肾上腺疾病无关的其它原因而行影像检查的患者。该方案可应用于双侧肾上腺肿块的患者，并可对每个病灶进行评估。尽管该方案适用于大多数的影像情况，但也有例外，要根据个别患者的临床表现、病史和临床情况等决定。如患者已有其它部位的多处转移病灶，那么对偶发的肾上腺肿块进行进一步评估也不会改变整体的处理原则。

影像及临床特征的意义

流程图的 5 个共同原则

①通常情况下，短径＜1cm 的偶然发现的肾上腺肿块无需随访。该管理建议主要应用于被放射科医生界定为亚厘米级的“结节”或肾上腺的“增厚”，不确定是否可以归类为肾上腺肿块的病灶。

②可通过典型的影像学特征（见“报告要点”部分描述）、肾上腺肿块大小、生长情况（这取决于能否获得患者以前的影像资料）以及患者的肿瘤病史来对偶然发现的肿块进行初步分类。

③为确定 1cm≤短径＜4cm 且 CT 值＞10HU 的偶发肾上腺肿瘤是否为良性腺瘤，需选择专设的肾上腺 CT 扫描方案，它既可以提供密度的测量值，又能利用对比廓清的特征来帮助诊断。

④如果患者有既往的影像学检查资料，放射科医生应尽可能的参考这些检查以确定肾上腺肿块的稳定性。即使检查方法不同，如胸部 CT、PET/CT，腹部超声及腰椎 MRI 等扫描范围包括了肾上腺部位的既往影像学检查都是有帮助的。

⑤临床情况是肾上腺肿块管理的关键因素。对于无法接受治疗，或有严重合并症以及有限生存期的患者，针对偶发肾上腺肿瘤的检查是没有必要的。

管理方案总结

1. 具有良性影像学特征的肿块

如果一个肾上腺肿块有良性肿块的影像学特征，如髓性脂肪瘤（存在肉眼可见的脂肪）、囊肿或出血（肿块无强化，即增强扫描前后 CT 值改变＜10HU），那么无需进行额外的检查或影像学随访。同样，具有良性钙化的肿块，如陈旧性血肿或肉芽肿性感染后的钙化，亦无需进一步影像学随访。如果肿块在 CT 平扫上的密度≤10HU，或与脾脏相比，在 MRI 化学位移成像时反相位较同相位信号降低，无论肿块的大小，都可诊断为富脂腺瘤[10,18-23]，同样不需要进一步的影像学检查。

2. 无影像学特征的肿块（1cm≤短径＜4 cm）

如果肾上腺肿块不具有良性的影像诊断特征，但已稳定 1 年或更长，则良性的可能性很大，不需要额外的影像检查[24]。相反，新生的或增大的肿块则应怀疑恶性肿瘤的可能。对于有癌症病史并有增大的肾上腺肿块的患者，应考虑行 PET/CT 或活检检查以排除转移瘤的可能。对于无癌症病史但发现肾上腺肿块增大的患者，应接受生化学检查，依据肿块生长的速度，对怀疑为肾上腺皮质腺癌的病变进行外科切除（无需活检）。良、恶性肾上腺肿块都可能随着时间的进展而增大，而且没有已知的生长速度阈值可以对二者进行区分[25]。

没有癌症病史的患者，即使没有明确的良性影像学特征或既往检查来帮助评估肿块的稳定性，肿块几乎仍然可确定为良性[26]。对于 1～2cm 间的病灶可考虑在 12 个月内进行肾上腺 CT 扫描来判定其稳定性。对于可能良性、2cm＜短径＜4cm 的病灶，可在检出时即进行专设的肾上腺 CT 扫描，以确定其性质[27-29]。

少数情况下，会出现即使进行肾上腺 CT 扫描也无法判定肿块的良恶性，这时根据临床情况，可考虑 6～12 个月后行 CT 随访以评价肿块稳定性或予以切除。

如果患者有癌症病史，但没有其它转移性病变，且肾上腺肿块无典型良性肿块的影像特征或无既往检查可帮助判定肿块的稳定性时，则推荐进行专设的肾上腺 CT 扫描（平扫以及静脉注入对比剂的增强扫描），因为单独使用 CT 增强扫描通常不易区分良恶性病灶[30]。如果肾上腺肿块显示中央坏死，那么肿块为转移瘤的几率增大，可考虑行肾上腺活检或 PET/CT 检查[30,31]。在这种情况下，PET/CT 多可对肾上腺肿块进行定性诊断（与腺瘤相比，转移瘤通常具有更高的 ^{18}F-脱氧葡萄糖代谢），还可检测隐匿性的肾上腺外的转移瘤[30]。

3. 无影像学特征的肿块（短径≥4cm）

对于短径≥4cm 的孤立性肾上腺肿块，如果没有良性的影像诊断特征或癌症病史，因其可能为原发肾上腺皮质癌而建议手术切除（无需活检）。

管理方案的诊断策略总结

1. 肾上腺 CT 扫描

一个精准的肾上腺专设的 CT 扫描可以通过两种手段来定性肾上腺腺瘤：密度的测量和对比剂的廓清。肾上腺 CT 扫描的推荐层厚为 3mm，包括轴向和冠状面的重建。专设的肾上腺 CT 扫描程序包括涵盖上腹部的 CT 平扫，由负责的放射科医生进行实时阅片。如果没有发现良性的影像学诊断特征（肉眼可见的脂肪、肾上腺平扫密度≤10HU），则需进行动态对比增强 CT 扫描（通过高压注射器静脉注入对比剂后 60～90s）和 15min 延迟扫描[32]。CT 平扫测量初始的肾上腺密度（由此测算细胞内脂质含量）。如果需要行增强扫描，那么就要采用后面讨论的方法计算肾上腺的对比剂清除情况。CT 平扫应使用低剂量技术，包括使用有限 Z 轴覆盖肾上腺（而不是整个腹部）的管电流调制，来减少电离辐射[33,34]。不同的管电压得到的密度测量值可能会有变化，我们建议使用 120kVp 技术（无管电压调制），因为其最常用于估算组织密度。每一台 CT 设备都应单独设定扫描程序，同时注意确保足够的空间分辨率，以准确测量肾上腺的大小和密度。我们不确定是否有关于低剂量 CT 用于肾上腺肿块密度测量方面的文献报道，但 10HU 这一阈值已被用于 CT 结肠成像对腺瘤的诊断中[35,36]。

典型的腺瘤通常在使用碘对比剂或钆螯合物对比剂后迅速增强，并快速廓清[28]。虽然转移瘤也强化较快，但其廓清时间较长。CT 检查时，应用公式（增强后 CT 值－15min 延迟 CT 值）/（增强后 CT 值－平扫 CT 值）×100％来计算绝对廓清比。绝对廓清比≥60％时，可诊断为腺瘤。当没有平扫 CT 值时，则使用相对廓清比，即将增强后的 CT 值与 15min 延迟扫描的 CT 值进行比较。相对廓清比通过公式（增强后 CT 值－15min 延迟 CT 值）/增强后 CT 值×100％来计算；相对廓清比≥40％，可诊断为腺瘤[27-29]。有报道应用 CT 肾上腺廓清率成功地鉴别出 166 例肾上腺肿块中的 160 例肾上腺腺瘤与非腺瘤，其敏感度为 98％，特异度为 92％[27]。

如果肾上腺肿块不强化（CT 平扫和增强扫描间的 CT 值改变＜10HU），则代表为囊肿或出血，不需要进行随访检查。我们不确定是否有通过肾上腺肿块的 CT 值变化来确定强化与否的文献报道，但这样的信息已应用于肾脏肿块的定性中。在肾脏肿块中，对比剂给药前后的密度差异（CT 值）＜10HU 已被明确定义为没有强化[37,38]。我们同样应用＜10HU 这个标准来定义肾上腺肿块没有强化；相反，当肾上腺肿块明显强化（＞110～120HU）时，应考虑嗜铬细胞瘤，并推荐进行含血清儿茶酚胺的生物化学评估[39]。

2. 磁共振化学位移成像（CS-MRI）

CS-MRI 仍是诊断腺瘤的一个重要方法，尤其是对那些碘对比剂过敏的患者。虽然一些数据显示 CS-MRI 对于细胞内脂质的检测可能较平扫 CT 略敏感，但对于高密度的腺瘤（平扫 CT 值＞20～30HU），CS-MRI 同样难以定性，而肾上腺 CT 廓清率则较 CS-MRI 更具优势[20,40-43]。因此，肾上腺 CT 检查仍是肾上腺肿块的首选检查方法，因为它既可通过密度的测量，又可通过肿块的廓清率对腺瘤进行定性诊断，具有“一站式检查”的优势。当在肾上腺 CT 检查和 CS-MRI 间进行选择时，还应有一些更实际性的考虑，如可操作性、患者单次检查的方便性、以及费用方面等，而这些方面的考虑更加倾向于 CT 检查。如果应用低剂量 CT 扫描对未知的肾上腺肿块进行定性诊断，患者所受辐射一般不是很高。

另外，还有保险公司不同意赔付方面的考虑，这要求在 CT 检查前遵循特殊的流程。特别是当已经获得进行 CT 平扫和增强检查的审批，但实际仅进行 CT 平扫时，保险公司是可以不赔付的。如果出现这种情况，应适当改进流程以适应具体情况。

3. 双能量 CT

双能量 CT 在许多影像中心均有应用，它可通过不同能量下，不同物质显示其独特的 CT 密度特征而提供物质特异性方面的信息[44]。通过双能 CT 增强扫描所算得的，虚拟平扫图像上肾上腺肿块密度值与真正平扫的密度值相似，可直接用于肾上腺腺瘤的诊断而减少多余的检查[45-48]。虚拟平扫中的密度值可能

会比真正平扫的密度值偏高，因此，应用双能 CT 进行肾上腺腺瘤的诊断时，通常会减掉 10HU 的阈值。当然，不同厂家的设备在获取双能图像和数据时可能会使用不同的方法，故我们建议使用者应参照所应用设备及其扫描方案的最新数据。

4. PET/CT

最近，随着 CT、MRI，尤其是 PET/CT 在影像定性分析方面的进展，影像介导下经皮穿刺活检对肾上腺肿块进行定性的比例下降[49,50]。在肿瘤患者中，对于肾上腺肿块增大、且肾上腺 CT 扫描难以定性、以及短径≥4cm 的肿块应进一步行 PET/CT 或活检以明确是否为肾上腺转移瘤。

5. 肾上腺肿块活检

肾上腺肿块的穿刺活检主要应用于确定肾上腺转移瘤的诊断中，其具有很好的安全性及较低的并发症[51]。如果出现嗜铬细胞瘤的征象或症状，则需在活检前检测血浆甲氧基肾上腺素和去甲肾上腺素[52]。

6. 内分泌评估

影像学的检查有助于区分偶然发现的肾上腺肿块的良恶性，但不能明确肿块的功能状态。影像检查对于肾上腺腺瘤的定性诊断有很高的准确性，但不能区分高功能性和无功能性的肿块[53]。潜在的临床高功能性肿块在肾上腺偶发肿块中的发生率不详，有报道认为在 5%～9%之间[15]。另外，虽然嗜铬细胞瘤比较少见，但最近的一项研究显示，经外科证实的嗜铬细胞瘤中，70%(40/57)是偶然发现的[54]。

对于肾上腺偶发肿块进行内分泌学检测尚存在争议。这些争议包括：①是否所有肾上腺偶发肿块的患者均需进行生化学的评估；②需要检测哪些生化学的指标；③如果初始的指标是正常的，那么是否需要复查，多久进行复查。本文并未涵盖内分泌评估方面的详细信息，但基于我们的内分泌内科及外科医生的建议，我们建议对大多数偶然发现的肾上腺肿块进行常规的生物化学评估(图 1)。我们之前的建议是提倡有高血压或肾上腺高功能的临床症状或体征才进行生化检查。然而，有文献建议对所有肾上腺偶发肿块进行检测以排除隐性的、无症状的高功能性肿块[2,4,6,15,16]。目前美国临床内分泌科协会以及美国内分泌外科协会的指南均建议对所有的肾上腺偶发瘤进行初始的生化学评估以排除嗜铬细胞瘤、亚临床的库欣综合征、以及高醛固酮血症。

进行地塞米松抑制实验及血清甲氧基肾上腺素的检测，是内分泌内科及外科医生对于偶然发现的肾上腺肿块进行评估的一种手段。如果血清的甲氧基肾上腺素水平模棱两可，需要进行 24h 尿液中甲氧基肾上腺素的检测。如果是高血压患者，则需检测血清的肾素及醛固酮水平以排除醛固酮腺瘤。如初始的生化学评估正常，有关后续随访的建议，各指南存在很大差别，但一般都比我们建议的影像学和生化学随访频繁。部分良性的腺瘤可能会随着时间的推移发展成为有分泌功能的腺瘤，从而造成亚临床的库欣综合征[15,16]，但是目前对于内分泌科的指南仍有争议，部分内分泌科医生发现业界的指南花费太高，而且有很高的假阳性率[17]。

致谢：ACR 感谢腹部放射学会、CT 及磁共振学会为本白皮书做出的贡献及支持。此外，我们感谢 ACR IFC 执行委员会成员 Brian Herts 博士(IFC 肾脏亚组委员会主席)、Alec Megibow 博士(IFC 胰腺亚组委员会主席)和 Richard Gore 博士(IFC 肝脏亚组委员会主席)对本白皮书的投入和反馈。

参考文献：

[1] Berland LL, Silverman SG, Gore RM, et al. Managing incidental findings on abdominal CT: white paper of the ACR incidental findings committee[J]. J Am Coll Radiol, 2010, 7(10): 754-773.

[2] NIH state-of-the-science statement on management of the clinically inapparent adrenal mass ("incidentaloma")[J]. NIH Consens State Sci Statements, 2002, 19(2): 1-25.

[3] Choyke PL, ACR Committee on Appropriateness Criteria. ACR Appropriateness Criteria on incidentally discovered adrenal mass [J]. J Am Coll Radiol, 2006, 3(7): 498-504.

[4] Grumbach MM, Biller BM, Braunstein GD, et al. Management of the clinically inapparent adrenal mass ("incidentaloma")[J]. Ann Inter Med, 2003, 138(5): 424-429.

[5] Mayo-Smith WW, Boland GW, Noto RB, et al. State-of-the-art adrenal imaging[J]. Radiographics, 2001, 21(4): 995-1012.

[6] Young WF Jr. The incidentally discovered adrenal mass[J]. N Engl J Med, 2007, 356(6): 601-610.

[7] Mansmann G, Lau J, Balk E, et al. The clinically inapparent adrenal mass: update in diagnosis and management[J]. Endocr Rev, 2004, 25(2): 309-340.

[8] Song JH, Chaudhry FS, Mayo-Smith WW. The incidental adrenal mass on CT: prevalence of adrenal disease in 1,049 consecutive adrenal masses in patients with no known malignancy[J]. Am J Roentgenol, 2008, 190(5): 1163-1168.

[9] Boland GW, Goldberg MA, Lee MJ, et al. Indeterminate adrenal mass in patients with cancer: evaluation at PET with 2-[F-18]-fluoro-2-deoxy-D-glucose[J]. Radiology, 1995, 194(1): 131-134.

[10] Mayo-Smith WW, Lee MJ, McNicholas MM, et al. Characterization of adrenal masses (<5cm) by use of chemical shift MR imaging: observer performance versus quantitative measures[J]. Am J Roentgenol, 1995, 165(1): 91-95.

[11] Welch HG, Black WC. Overdiagnosis in cancer[J]. J Natl Cancer Inst, 2010, 102(9): 605-613.

[12] Kassirer JP. Our stubborn quest for diagnostic certainty. A cause of excessive testing[J]. N Engl J Med, 1989, 320(22): 1489-1491.

[13] Pandharipande PV, Herts BR, Gore RM, et al. Rethinking normal: benefits and risks of not reporting harmless incidental findings[J]. J Am Coll Radiol, 2016, 13(7): 764-767.

[14] Johnson PT, Horton KM, Megibow AJ, et al. Common incidental findings on MDCT: survey of radiologist recommendations for patient management[J]. J Am Coll Radiol, 2011, 8(11): 762-767.

[15] Nieman LK. Approach to the patient with an adrenal incidentaloma[J]. J Clin Endocr Metab, 2010, 95(9): 4106-4113.

[16] Zeiger MA, Thompson GB, Duh QY, et al. American association of clinical endocrinologists and American association of endocrine surgeons medical guidelines for the management of adrenal incidentalomas[J]. Endocr Pract, 2009, 15 (Suppl 1): 1-20.

[17] Cawood TJ, Hunt PJ, O'Shea D, et al. Recommended evaluation of adrenal incidentalomas is costly, has high false-positive rates and confers a risk of fatal cancer that is similar to the risk of the adrenal lesion becoming malignant; time for a rethink? [J]. Eur J Endocrinol, 2009, 161(4): 513-527.

[18] Boland GW, Lee MJ, Gazelle GS, et al. Characterization of adrenal masses using unenhanced CT: an analysis of the CT literature [J]. Am J Roentgenol, 1998, 171(1): 201-204.

[19] Fujiyoshi F, Nakajo M, Fukukura Y, et al. Characterization of adrenal tumors by chemical shift fast low-angle shot MR imaging: comparison of four methods of quantitative evaluation[J]. Am J Roentgenol, 2003, 180(6): 1649-1657.

[20] Israel GM, Korobkin M, Wang C, et al. Comparison of unenhanced CT and chemical shift MRI in evaluating lipid-rich adrenal adenomas[J]. Am J Roentgenol, 2004, 183(1): 215-219.

[21] Korobkin M, Giordano TJ, Brodeur FJ, et al. Adrenal adenomas: relationship between histologic lipid and CT and MR findings [J]. Radiology, 1996, 200(3): 743-747.

[22] Lee MJ, Hahn PF, Papanicolaou N, et al. Benign and malignant adrenal masses: CT distinction with attenuation coefficients, size, and observer analysis[J]. Radiology, 1991, 179(2): 415-418.

[23] Ream JM, Gaing B, Mussi TC, et al. Characterization of adrenal lesions at chemical-shift MRI: a direct intraindividual comparison of in- and opposed-phase imaging at 1.5T and 3T[J]. Am J Roentgenol, 2015, 204(3): 536-541.

[24] Boland GW, Blake MA, Hahn PF, et al. Incidental adrenal lesions: principles, techniques, and algorithms for imaging characterization[J]. Radiology, 2008, 249(3): 756-775.

[25] Pantalone KM, Gopan T, Remer EM, et al. Change in adrenal mass size as a predictor of a malignant tumor[J]. Endocr Prac, 2010, 16(4): 577-587.

[26] Song JH, Chaudhry FS, Mayo-Smith WW. The incidental indeterminate adrenal mass on CT (>10HU) in patients without cancer: is further imaging necessary? Follow-up of 321 consecutive indeterminate adrenal masses[J]. Am J Roentgenol, 2007, 189(5): 1119-1123.

[27] Caoili EM, Korobkin M, Francis IR, et al. Adrenal masses: characterization with combined unenhanced and delayed enhanced CT [J]. Radiology, 2002, 222(3): 629-633.

[28] Korobkin M, Brodeur FJ, Francis IR, et al. CT time-attenuation washout curves of adrenal adenomas and nonadenomas[J]. AJR, 1998, 170(3): 747-752.

[29] Pena CS, Boland GW, Hahn PF, et al. Characterization of indeterminate (lipid-poor) adrenal masses: use of washout characteristics at contrast-enhanced CT[J]. Radiology, 2000, 217(3): 798-802.

[30] Boland GW, Blake MA, Holalkere NS, et al. PET/CT for the characterization of adrenal masses in patients with cancer: qualitative versus quantitative accuracy in 150 consecutive patients [J]. Am J Roentgenol, 2009, 192(4): 956-962.

[31] Song JH, Grand DJ, Beland MD, et al. Morphologic features of 211 adrenal masses at initial contrast-enhanced CT: can we differentiate benign from malignant lesions using imaging features alone? [J]. Am J Roentgenol, 2013, 201(6): 1248-1253.

[32] Sangwaiya MJ, Boland GW, Cronin CG, et al. Incidental adrenal lesions: accuracy of characterization with contrast-enhanced washout multidetector CT——10-minute delayed imaging protocol revisited in a large patient cohort[J]. Radiology, 2010, 256 (2): 504-510.

[33] Kalra MK, Sodickson AD, Mayo-Smith WW. CT radiation: key concepts for gentle and wise use[J]. Radiographics, 2015, 35(6): 1706-1721.

[34] Mayo-Smith WW, Hara AK, Mahesh M, et al. How I do it: managing radiation dose in CT[J]. Radiology, 2014, 273(3): 657-672.

[35] Hellstrom M, Svensson MH, Lasson A. Extracolonic and incidental findings on CT colonography (virtual colonoscopy)[J]. Am J Roentgenol, 2004, 182(3): 631-638.

[36] Pickhardt PJ, Taylor AJ. Extracolonic findings identified in asymptomatic adults at screening CT colonography[J]. Am J Roentgenol, 2006, 186(3): 718-728.

[37] Israel GM, Bosniak MA. How I do it: evaluating renal masses [J]. Radiology, 2005, 236(2): 441-450.

[38] Silverman SG, Israel GM, Herts BR, et al. Management of the incidental renal mass[J]. Radiology, 2008, 249(1): 16-31.

[39] Johnson PT, Horton KM, Fishman EK. Adrenal imaging with multidetector CT: evidence-based protocol optimization and interpretative practice[J]. Radiographics, 2009, 29(5): 1319-1331.

[40] Haider MA, Ghai S, Jhaveri K, et al. Chemical shift MR imaging of hyperattenuating (>10HU) adrenal masses: does it still have a role? [J]. Radiology, 2004, 231(3): 711-716.

[41] Park BK, Kim CK, Kim B, et al. Comparison of delayed enhanced CT and chemical shift MR for evaluating hyperattenuating incidental adrenal masses[J]. Radiology, 2007, 243(3): 760-765.

[42] Sebro R, Aslam R, Muglia VF, et al. Low yield of chemical shift MRI for characterization of adrenal lesions with high attenuation density on unenhanced CT[J]. Abdom Imaging, 2015, 40(2): 318-326.

[43] Seo JM, Park BK, Park SY, et al. Characterization of lipid-poor adrenal adenoma: chemical-shift MRI and washout CT[J]. Am J Roentgenol, 2014, 202(5): 1043-1050.

[44] Hartman R, Kawashima A, Takahashi N, et al. Applications of dual-energy CT in urologic imaging: an update[J]. Radiol Clin North Am, 2012, 50(2): 191-205. DOI: 10. 1016/j. rcl. 2012. 02. 007. Epub 2012 Mar 7.

[45] Glazer DI, Maturen KE, Kaza RK, et al. Adrenal Incidentaloma triage with single-source (fast-kilovoltage switch) dual-energy CT[J]. Am J Roentgenol, 2014, 203(2): 329-335.

[46] Gnannt R, Fischer M, Goetti R, et al. Dual-energy CT for characterization of the incidental adrenal mass: preliminary observations [J]. Am J Roentgenol, 2012, 198(1): 138-144.

[47] Ho LM, Marin D, Neville AM, et al. Characterization of adrenal nodules with dual-energy CT: can virtual unenhanced attenuation values replace true unenhanced attenuation values? [J]. Am J Roentgenol, 2012, 198(4): 840-845.

[48] Morgan DE, Weber AC, Lockhart ME, et al. Differentiation of high lipid content from low lipid content adrenal lesions using single-source rapid kilovolt (peak)-switching dual-energy multidetector CT[J]. J Comput Assist Tomogr, 2013, 37(6): 937-943.

[49] Paulsen SD, Nghiem HV, Korobkin M, et al. Changing role of imaging-guided percutaneous biopsy of adrenal masses: evaluation of 50 adrenal biopsies[J]. Am J Roentgenol, 2004, 182(4): 1033-1037.

[50] Boland GW, Dwamena BA, Jagtiani Sangwaiya M, et al. Characterization of adrenal masses by using FDG PET: a systematic review and meta-analysis of diagnostic test performance[J]. Radiology, 2011, 259(1): 117-126.

[51] Atwell TD, Spanbauer JC, McMenomy BP, et al. The timing and presentation of major hemorrhage after 18, 947 image-guided percutaneous biopsies[J]. Am J Roentgenol, 2015, 205(1): 190-195.

[52] Silverman SG, Mueller PR, Pinkney LP, et al. Predictive value of image-guided adrenal biopsy: analysis of results of 101 biopsies [J]. Radiology, 1993, 187(3): 715-718.

[53] Motta-Ramirez GA, Remer EM, Herts BR, et al. Comparison of CT findings in symptomatic and incidentally discovered pheochromocytomas[J]. Am J Roentgenol, 2005, 185(3): 684-688.

[54] Oshmyansky AR, Mahammedi A, Dackiw A, et al. Serendipity in the diagnosis of pheochromocytoma[J]. J Comput Assist Tomogr, 2013, 37(5): 820-823.

(收稿日期:2017-12-18 修回日期:2018-01-20)

欢迎订阅 2018 年《放射学实践》

《放射学实践》是由国家教育部主管,华中科技大学同济医学院主办,与德国合办的全国性影像学学术期刊,创刊至今已 33 周年。2015 年 6 月,《放射学实践》杂志入选北京大学和北京高校图书馆期刊工作研究会共同主持的国家社会科学基金项目"学术期刊评价及文献计量学研究"研究成果——《中国核心期刊要目总览》。这是继 1999,2008 年之后的第 3 次入选临床医学/特种医学类核心期刊。

本刊坚持服务广大医学影像医务人员的办刊方向,关注国内外影像医学的新进展、新动态,全面介绍 X 线、CT、磁共振、介入放射及放射治疗、超声诊断、核医学、影像技术学等医学影像方面的新知识、新成果,受到广大影像医师的普遍喜爱。

本刊为国家科技部中国科技论文核心期刊、中国科学引文数据库统计源期刊,在首届《中国学术期刊(光盘版)检索与评价数据规范》执行评优活动中,被评为《CAJ—CD 规范》执行优秀期刊。

主要栏目:论著、继续教育园地、专家荐稿、研究生展版、图文讲座、本刊特稿、实验研究、传染病影像学、影像技术学、外刊摘要、学术动态、请您诊断、病例报道、知名产品介绍、信息窗等。

本刊为月刊,每册 15 元,全年定价 180 元。

国内统一刊号: ISSN 1000-0313/CN 42-1208/R **邮政代号:** 38-122

电话:(027)83662875 **传真:**(027)83662887

E-mail:fsxsjzz@163.com **网址:**http://www.fsxsj.net

编辑部地址:430030 武汉市解放大道 1095 号 同济医院《放射学实践》编辑部