胃癌原发灶不同区域 HER2 的表达及其临床意义

张希炯　俞进　郭春君　王有美　严磊　方莹

【摘要】 **目的** 探讨胃癌手术标本不同区域人类表皮生长因子受体 2(HER2)的异质性及其临床意义,分析原发灶 HER2 表达与胃癌临床病理特征的关系。 **方法** 收集 2004 至 2012 年胃癌根治手术标本 70 例,采用免疫组织化学(IHC)对每例胃癌 3 个不同区域的组织蜡块进行 HER2 蛋白表达检测,利用荧光原位杂交(FISH)检测 HER2 蛋白为 2+ 的所有组织蜡块,参照 2011 年版的《胃癌 HER2 检测指南》中的判读标准将检测结果进行比较。 **结果** 70 例胃癌手术标本 3 个不同区域 HER2 有差异表达 11 例(4 例 1+,4 例 2+,3 例 3+),无差异表达 59 例(56 例 0,1 例 2+,2 例 3+),结合 FISH 检测结果,HER2 表达分别为 63.6%(7/11)与 5.1%(3/59),两者比较差异有统计学意义($P<0.05$);胃癌 HER2 表达与肿瘤 Lauren 分型及分化程度有关(均 $P<0.05$)。 **结论** 胃癌原发灶不同区域 HER2 表达存在明显异质性,多区域取材检测有助于全面可靠评估 HER2 表达,对于 FISH 检测无基因扩增的 HER2 蛋白为 2+ 的患者应选取肿瘤其他部位再次进行 FISH 检测。

【关键词】 胃癌　HER2　免疫组织化学　荧光原位杂交　异质性

Detection of HER2 expression in different locations of surgical specimens in patients with primary gastric cancer

ZHANG Xi-jiong, YU Jin, GUO Chunjun, et al. Department of Pathology, the First People's Hospital of Pinghu, Jiaxing 314200, China

【Abstract】 **Objective** To investigate the heterogeneity of HER2 detection in different location of surgical specimens in patients with gastric cancer and its clinical significance. **Methods** Seventy surgical specimens of gastric cancer were collected from 2004 to 2012. The expression of HER2 protein was examined by immunohistochemistry (IHC) in 3 blocks taken from different location of each specimens. Samples with HER2 protein 2+ were also examined by fluorescence in situ hybridization (FISH). Results of HER2 status were evaluated according to Gastric Cancer HER2 Testing Guidelines(2011 edition). **Results** IHC showed that HER2 was expressed differently in different locations in 11 cases and not differently in 59 were not differentially expressed (HER2 immunoreaction scorings of 0, 2+, and 3+ were present in 56, 1 and 2 cases. Combined with FISH results, the positive HER2 rate was 63.6% (7/11) and 5.1% (3/59). There was a significant difference between the positive rates($P<0.05$). The positive rate of HER2 was significantly associated with Lauren type and degree of differentiation ($P<0.05$). **Conclusion** The detection of HER2 expression showed significant heterogeneity in different locations of primary gastric cancer, and multi-region detection contributed to comprehensive and reliable assessment of HER2 status. The samples with non-gene amplification in FISH test and HER2 protein 2+ should be subject to another FISH test using specimens in different locations.

【Key words】 Gastric cancer　HER2　Immunohistochemistry　Fluorescence in situ hybridization　Heterogeneity

胃癌是严重威胁人类生命和健康的主要恶性肿瘤之一,且在全球的致死率位居所有肿瘤致死率的第二位[1],大部分患者在确诊时已失去最佳手术时机,治疗难以收到预期效果。随着对肿瘤分子机制方面的研究不断深入,分子靶向治疗备受关注。针对胃癌的分子靶向治疗的研究不断取得进展,人类表皮生长因子受体 2(human epidermalgrowth factor receptor-2,HER2)在胃癌的发生、发展过程中起重要作用,逐渐成为靶向治疗的一个研究热点[2]。目前,曲妥珠单抗联合化疗已正式被批准用于 HER2 阳性晚期胃癌的一线治疗,但影响 HER2 检测的诸多因素及 HER2 基因异质性的临床意义仍不完全明确。有关胃癌手术标本 HER2 表达探讨多为肿瘤单一区域或原发灶与转移灶之间的研究,而对胃癌手术标本原发灶不同区域同时取材后综合分析 HER2 表达尚未见有报道。基于此,我们通过对 70 例胃癌手术标本 3 个不同区域组织蜡块同时进行 HER2 表达分析研究,重点探讨肿瘤异质性对 HER2 阳性检出率的影响,以提高 HER2 检测的准确性和可靠性,从而使符合条件的胃癌患者从这种新的治疗模式中获益。

作者单位:314200　平湖市第一人民医院病理科(张希炯、郭春君、王有美、严磊、方莹),消化科(俞进)

1 材料和方法

1.1 材料 收集本院 2004 至 2012 年已确诊的胃腺癌手术标本 70 例(3 个组织蜡块/例),所有患者术前未行放化疗及免疫治疗。70 例患者中,男 53 例,女 17 例,年龄 37~81(中位数 61.4)岁;肿瘤位于贲门胃底 14 例,胃体 13 例,胃窦 43 例;肿瘤直径<5cm 41 例, ≥5cm 29 例;肿瘤浸润至黏膜下及肌层 11 例,浸润至浆膜层 35 例,至浆膜外 24 例;Lauren 分型肠型 37 例,弥漫型 31 例,混合型 2 例;高-中分化 39 例,低分化 31 例;按 AJCC(2010)病理学分期(pTNM)Ⅰ期 4 例,Ⅱ期 18 例,Ⅲ期 45 例,Ⅳ期 3 例;有淋巴结转移 56 例,无淋巴结转移 14 例;有血吸虫卵沉积 7 例,无血吸虫卵沉积 63 例;幽门螺杆菌感染(Hp)阳性 27 例,阴性 43 例。

1.2 仪器 原位杂交仪:ThermoBrite, 美国 Boekel 公司;显微镜:BX51,日本 OLYMPUS 公司;HER2 基因的 FISH 检测试剂:PathVysion HER2 DNA Probe Kit; Paraffin Pretreatment Kit II 购自美国雅培公司, 由杭州迪安医学检验中心提供。LEICA RM2235R 切片机(上海莱卡仪器有限公司),隔水式电热恒温干燥箱(浙江省嘉兴市新塍电器厂)。一抗:Anti-HER2/neu 购自上海长岛生物技术有限公司。

1.3 方法

1.3.1 HER2 检测 经 10%中性甲醛溶液固定、石蜡包埋的 70 例手术标本, 选取无出血坏死组织蜡块 3 块/例,应用免疫组织化学(IHC)技术同时检测胃癌 3 个不同区域的 HER2 蛋白表达, 所有组织蜡块均连续切片,厚度为 3~5μm,每批次实验均设立阳性对照,以 PBS 代替一抗作为阴性对照。使用双盲法由 2 位有临床经验的病理科医生依据评判标准对 IHC 染色结果进行判读。再将 IHC 结果为 HER2 蛋白 2+的所有组织蜡块进行荧光原位杂交(FISH)技术检测,FISH 检测在杭州迪安医学检验中心完成。

1.3.2 HER2 结果评分标准 将细胞膜上有棕黄色颗粒的细胞判定为 HER2 蛋白染色阳性。参照 2011 年版的《胃癌 HER2 检测指南》中的判读标准[3]:肿瘤细胞不染色或<10%的肿瘤细胞膜染色判读为 0, >10%的肿瘤细胞膜染色较浅或仅有部分膜染色判读为 1+,>10%的肿瘤细胞膜或"U"形不完整细胞膜轻到中度染色判读为 2+,>10%的肿瘤细胞出现完整的细胞膜或"U" 形不完整细胞膜中高度染色判读为 3+。本文以 3 个组织块中 HER2 蛋白出现最高分级的组织块判定为该患者的结果,定义 HER2(0/1+)为阴性,(2+)为不确定,(3+)为阳性,其中 HER2(2+)经 FISH 检测有基因扩增者视为 HER2 表达阳性。FISH 结果计数至少 30 个细胞,统计 Ratio 值。 Ratio 值 为 30 个细胞核中红信号总数/30 个细胞核中绿信号总数。若 Ratio<1.8 为阴性结果,提示该样本无 HER2 基因扩增;若 Ratio>2 为阳性结果,提示样本中 HER2 基因发生扩增;若介于 1.8~2.0 的,则增加计数细胞数量到 60 个。

1.4 统计学处理 采用 SPSS16.0 统计软件,率的比较采用 χ^2 检验或 Fisher 精确概率法。

2 结果

2.1 胃癌手术原发灶不同区域 HER2 表达异质性分析 通过观察 70 例胃癌术标本 3 个不同区域(3 块/例) HER2 蛋白 IHC 染色, 发现同一病例 3 块瘤组织 IHC 结果存在无差异表达和有差异表达两种情况。HER2 蛋白无差异表达 59 例(56 例 0,1 例 2+,2 例 3+), 分别为(0/0/0)56 例、(2+/2+/2+)1 例及(3+/3+/3+)2 例;有差异表达 11 例(4 例 1+,4 例 2+,3 例 3+),分别为(1+/1+/0)2 例与(1+/0/0)2 例、(2+/2+/1+)3 例与(2+/1+/1+)1 例、(3+/3+/2+)1 例与(3+/2+/2+)2 例(图 1)。FISH 检测结果显示,5 例 HER2 蛋白 2+中有 4 例基因扩增(占总例数 5.7%),且在 4 例基因扩增中有 2 例(2+/2+/1+)出现无基因扩增的组织块(图 2)。综合 HER2 蛋白与 FISH 检测结果,11 例有差异表达组 HER2 阳性 7 例(63.6%);

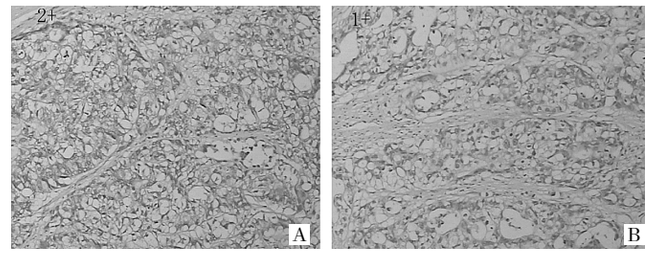

图 1 同一患者胃癌组织不同区域 HER2 蛋白表达比较(A:2+;B:1+;IHC, ×100)



图 2 同一患者胃癌组织不同区域 HER2 基因检测结果比较[计数细胞 30 个;A:HER2 信号总数 99,CSP17 染色体信号 70, HER2/CSP17 比值为 1.42,阴性(HER2 无扩增);B:HER2 信号簇状分布,HER2/CSP17 比值>2.2,阳性(HER2 扩增);FISH, ×1 000]

59 例无差异表达组 HER2 阳性 3 例（5.1%），两者间 HER2 阳性率比较差异有统计学意义（$P<0.01$），详见表 1。

表 1 70 例胃癌手术原发灶不同区域 HER2 表达的比较（例）

不同区域 HER2 表达	n	HER2 检测结果		χ^2 值	P 值
		阳性	阴性		
有差异表达	11	7	4	25.958	<0.01
无差异表达	59	3	56		
合计	70	10	60		

2.2 70 例胃癌手术标本 HER2 表达与临床病理特征的相关性 见表 2。

由表 2 可见，胃癌 HER2 表达与肿瘤 Lauren 分型及分化程度有关（均 $P<0.05$），与患者年龄、性别、肿瘤位置、浸润深度、大小、TNM 分期、淋巴结转移、血吸虫及 Hp 均无关（均 $P>0.05$）。

3 讨论

胃癌 HER2 蛋白检测主要目的在于为临床采用特异性分子靶向药物曲妥珠单抗（赫赛汀）治疗提供依据或筛选适合 HER2 基因扩增的患者进一步行 FISH 检测，在诸多影响 HER2 检测的因素中，肿瘤异质性受到研究者广泛关注，其定义是指性质上的多样性或缺乏一致性的不同成分的组合，肿瘤生长的整个过程中都存在着这种基因改变。国内有研究显示胃癌淋巴结转移灶和原发灶 HER2 表达不同，存在异质性[4-5]。

本研究 70 例胃癌手术标本 3 个不同区域 HER2 蛋白表达显示无差异表达（59 例）与有差异表达（11 例）两种状况，且 FISH 检测 2 例 HER2 蛋白为 2+的组织蜡块后出现有基因扩增与无基因扩增两种截然相反的结果，证实胃癌原发灶存在明显肿瘤异质性，这与文献报道 HER2 在胃癌中存在异质性表现的结论相符合[6-7]。研究结果显示胃癌手术标本不同区域 HER2 有差异表达组其阳性率显著高于无差异表达组，进一步证实肿瘤异质性对 HER2 阳性检出率有明显影响。以往研究表明 HER2 的 IHC 检测不确定病例（2+）必须进行 FISH 检测，IHC（2+）/FISH（基因扩增）的患者仍可从曲妥珠单抗的治疗中获益[8]，曾丽霞等[9]对胃癌单一部位 HER2 表达的研究结果显示 FISH 检测 8 例 HER2 蛋白（2+）病例证实 2 例为 HER2 基因扩增，而我们进行 FISH 检测 5 例 HER2 蛋白（2+）患者中有 4 例 HER2 基因扩增。与之相比实验结果差别较大，分析其影响因素除标本的固定时间、固定效果、实验试剂、实验条件及结果判定的主观性等之外，这可能主要与肿瘤组织经多部位取材后同时纳入试验有关。最近有报道认为选取肠型胃癌和分化较好癌组织成分较多的蜡块进行 HER2 检测，更容易得出 HER2 阳性检测结果[10]。Sofia 等[11]对 148 例胃癌手术标本进行深入研究后发现，HER2 阳性率的检测与取材部位及个数有关，这与我们得出的结论相符。因此我们认为，由于肿瘤异质性的影响，增加肿瘤检测区域，将有助于全面可靠评估 HER2 表达。能否显著提高 HER2 蛋白 3+或 2+的检出率，仍

表 2 70 例胃癌手术标本 HER2 表达与临床病理特征的相关性（例）

临床病理参数	n	HER2 检测结果		χ^2 值	P 值
		阳性	阴性		
年龄					
<60 岁	26	2	24	1.469	0.226
≥60 岁	44	8	36		
性别					
男	53	8	45	0.117	0.733
女	17	2	15		
肿瘤部位					
贲门胃底	14	2	12		
胃体	13	0	13	2.614	0.373
胃窦	43	8	35		
浸润深度					
至黏膜下 / 肌层	11	3	8		
至浆膜层	35	6	29	3.887	0.127
至浆膜外	24	1	23		
肿瘤直径					
<5cm	41	6	35		
≥5cm	29	4	25	0.010	0.921
Lauren 分型					
肠型	37	9	28		
弥漫性	31	1	30	6.708	0.023
混合性	2	0	2		
分化程度					
高—中分化	39	9	30	5.558	0.018
低分化	31	1	30		
TNM 分期					
Ⅰ~Ⅱ	22	3	19	0.011	0.916
Ⅲ~Ⅳ	48	7	41		
淋巴结转移					
有	56	8	48	0.0001	1.000
无	14	2	12		
血吸虫感染					
有	7	2	5	0.324	0.569
无	63	8	55		
Hp 感染					
有	27	4	23	0.010	1.000
无	43	6	37		

然需要设计专门的大样本对比试验深入研究。此外,对于 FISH 检测无基因扩增的 HER2 蛋白(2+)患者,应该选取肿瘤其他部位再次进行 FISH 检测,以减少或避免 FISH 检测的假阴性。

胃癌 HER2 表达与胃癌的临床病例特征的相关性研究,文献报道并不完全一致,本研究显示胃癌 HER2 表达与肿瘤 Lauren 分型及分化程度有关(均 $P<0.05$),与患者年龄、性别、肿瘤位置、浸润深度、大小、TNM 分期、淋巴结转移、血吸虫及 Hp 无关(均 $P>0.05$)。

总之,我们研究发现胃癌原发灶不同区域 HER2 表达存在明显异质性,多区域同时取材检测将有助于全面可靠评估 HER2 表达,且对于 FISH 检测无基因扩增的 HER2 蛋白(2+)患者应选取肿瘤其他部位再次进行 FISH 检测。

4 参考文献

[1] Hotta K,Oyama T,Akamatsu T, et al.A comparison of outcomes ofendoscopic submucosal dissection (ESD) For early gastric neop lasms betweenhigh-volume and low-volume centers:multi-center retrospective questionnairestudy conducted by the Nagano ESD Study Group[J]. InternMed,2010,49 (4) :253-259.

[2] Zhang X L,Yang YS,Xu D P,et al.Comparative study on overexpression of HER2/neu and HER3 in gastric cancer [J].World JSurg,2009,33(10) : 2112-2118.

[3] 《胃癌 HER2 检测指南》编写组.胃癌 HER2 检测指南[J].中华病理学杂志,2011,40 (8) : 553-557.

[4] 张永磊,花亚伟,张占东,等.HER2 在胃癌原发灶和转移淋巴结中的表达[J].世界华人消化杂志,2012, 20(26): 2485-2490.

[5] 任涛文,吴静,周永宁,等.HER2 在胃癌及其淋巴结组织中表达的临床意义[J].第四军医大学报,2009,30(21):2323-2326.

[6] Monaco S E, Nikiforova M N, Cieply K, et al. A comparison of EGFR and KRASstatus in primary lung carcinoma and matched metastases[J]. Hum Pathol, 2010, 41:94-102.

[7] R ü schoff J. Her2-Diagnostik beim Magenkarzinom[J]. Der Pathologe,2010,31:208-217.

[8] 龙晓雨,步宏,刘建平.胃癌 HER2 检测的标准化研究进展[J].中华病理学杂志,2011,40(9):645-648.

[9] 曾丽霞,黄俊淇.标本离体后不同时段固定对胃癌 HER2 检测的影响[J]. 中华病理学杂志,2014,43(7):470.

[10] 樊祥山,孙琦.单中心两个阶段 1471 例胃癌 HER2 免疫组织化学检测的回顾性分析 [J]. 中华病理学杂志,2014,43(2):86.

[11] Sofia Asioli M D, Francesca Maletta M D, Ludovica Verdun di Cantogno B S, et al. Approaching heterogeneity of human epidermalgrowth factor receptor 2 in surgical specimens ofgastric cancer[J].Human Pathology,2012,43:2070-2079.

(收稿日期:2015-03-04)

(本文编辑:沈昱平)

(上接第 1274 页)

Cancer Epidemiol, 2012,36(6):537-540.

[4] Kenneth J, Livak, Thomas D, et al. Analysis of relative gene expression data using real-time quantitiative PCR and the 2-??CT method[J]. Methods,2001,25:402-408.

[5] Malek N P. Another myc in the wall: microRNA-101 controls important functions in liver cancer formation[J]. Hepatology, 2014, 59(5):1676-1677.

[6] Lee K H, Chen Y L, Yeh S D, et al. MicroRNA-330 acts as tumor suppressor and induces apoptosis of prostate cancer cells through E2F1-mediated suppression of Akt phosphorylation [J]. Oncogene,2009,28(38):3360-3370.

[7] Su H, Yang J R, Xu T, et al. MicroRNA-101, Down-regulated in hepatocellular carcinoma, promotes apoptosis and suppresses tumorigenicity[J]. Cancer Res, 2009,69(3):1135-1142.

[8] Wei X, Xiang T, Ren G,et al. MiRNA-101 is down-regulated by the hepatitis B virus x protein and induces aberrant DNA methylation by targeting DNA methyltransferase3A[J]. Cell Signal, 2013,25(2): 439-446.

[9] Wang R, Wang H B, Hao C J, et al. MiRNA-101 is involved in human breast carcinogenesis by targeting DNA methyltransferase [J]. Cell Signal,2012,7(10):461-473.

[10] Konno Y, Dong P, Xiong Y, et al. MicroRNA-101 targets EZH2, MCL-1 and FOS to suppress proliferation, invasion and stem cell-like phenotype of aggressive endometrial cancer cells [J]. Oncotarget,2014,2(3):1171-1179.

[11] Hao Y, Gu X, Zhao Y, et al. Enforced expression of miRNA-101 inhibits prostate cancer cell growth by modulating the COX-2 pathway in vivo[J]. Cancer Prev Res (Phila),2011,4(7):1073-1083.

[12] Zhou L, Zhang J S, Yu J C, et al. Negative association of c-fos expression as a favorable prognostic indicator in gastric cancer [J]. Arch Med Res,2010,41(3):201-206.

(收稿日期:2015-03-18)

(本文编辑:沈昱平)