基于 3D-DSA 双容积重建的单模融合技术在颅内动脉瘤栓塞术后随访中的应用价值

范良好　熊叶　赵兵　钟鸣　谭显西　郑匡　李则群

【摘要】 **目的** 探讨基于 3D-DSA 双容积重建的单模融合技术在颅内动脉瘤栓塞术后随访中的应用价值。 **方法** 回顾性分析 2013 年 5 月至 2015 年 4 月经血管内颅内动脉瘤栓塞术后随访的 137 例患者的临床及全脑血管造影检查资料。 **结果** 137 例患者中共 152 个颅内动脉瘤，其中多发颅内动脉瘤患者 15 例。所有患者均行血管内栓塞术治疗，其中 117 个颅内动脉瘤行单纯弹簧圈栓塞治疗，35 个行支架辅助弹簧圈栓塞。随访发现动脉瘤完全闭塞 123 个（80.9%），瘤颈残留 17 个（11.2%），瘤腔残留 12 个（7.9%）。 **结论** 基于 3D-DSA 双容积重建的单模融合技术能够更好发现颅内动脉瘤栓塞术后残留或复发，并能排除金属伪影的干扰，提供更直观、清晰的重建影像，在 DSA 随访中具有重要应用价值。

【关键词】 3D-DSA　颅内动脉瘤　图像融合　随访

Application of three-dimensional fusion digital subtraction angiography in postoperative follow up of patients with intracranial aneurysms embolization

FAN Lianghao, XIONG Ye, ZHAO Bing, et al. Department of Interventional, the First Hospital of Wenzhou Medical University, Wenzhou 325000, China

【Abstract】 **Objective** To evaluate the application of three-dimensional fusion digital subtraction angiography (3D-DSA) in postoperative follow up of patients with intracranial aneurysm embolization. **Methods** One hundred and thirty seven patients with intracranial aneurysm (152 lesions), including 42 males and 95 females aged 24~81 years, were treated with endovascular embolization (coil embolization for 117 aneurysms, covered-stent placement for 35 aneurysms) from May 2013 to April 2015. The patients underwent three-dimensional fusion digital subtraction angiography during postoperative follow up, and the angiographic findings were retrospectively analyzed. **Results** Follow-up found that among 152 aneurysms, 123 were embolized completely, 17 had neck remnants and 12 had dome remnant. **Conclusion** Three-dimensional fusion DSA can eliminate the interference of the metal artifacts and provide more intuitive, clear and the restructuring images, it is of value in follow-up of patients with intracranial aneurysm embolization.

【Key words】 Three-dimensional digital subtraction angiography　Intracranial aneurysm　Image fusion　Follow-up

颅内动脉瘤破裂是造成蛛网膜下腔出血的首位病因，目前经血管内动脉瘤栓塞术已成为颅内动脉瘤治疗的首选方法[1]，数字减影血管造影（digital subtraction angiography，DSA）是颅内动脉瘤术前诊断及术后随访的金标准，而基于常规的二维（2D）-DSA 技术衍生出的三维（3D）-DSA 图像重建技术对于颅内动脉瘤的诊断更加精准，其多种图像后处理技术均可应用于颅内动脉瘤的诊断和术中指导[2-3]。3D-DSA 双容积重建的单模融合技术是 3D-DSA 图像重建技术中的一种处理技术，其在颅内动脉瘤栓塞术后随访中的应用目前国内尚未见于报道。为探究基于 3D-DSA 双容积重建的单模融合技术在颅内动脉瘤栓塞术后随访中的应用价值，本研究回顾性分析了我院近年来颅内动脉瘤栓塞术后随访的 137 例患者的影像学资料，现报道如下。

1　对象和方法

1.1　对象　2013 年 5 月至 2015 年 4 月我院经血管内颅内动脉瘤栓塞术后的随访患者共 137 例，其中男 42 例，女 95 例，男女比例 1:2.26；年龄 24~81 岁，平均 56

基金项目：温州市科技局基金（Y20140041）

作者单位：325000　温州医科大学附属第一医院介入科（范良好），神经外科（熊叶、赵兵、钟鸣、谭显西、郑匡、李则群）

通信作者：熊叶，E-mail：xiongye2310@163.com

岁。共 152 个动脉瘤,其中多发动脉瘤 15 例。117 个动脉瘤行单纯弹簧圈栓塞治疗,35 个行支架辅助动脉瘤栓塞治疗。所有患者术后均随访 3 个月以上,均行 2D-DSA 与旋转血管造影即 3D-DSA,多次随访患者以最后一次检查为准。

1.2 仪器设备及方法

1.2.1 仪器 数字减影血管造影机(GE Innova 4100IQ),后处理工作站(GE AW4.6-05.003-SLED-11),后处理软件(Volume Viewer 11.3-2.2),高压注射器(MEPRAD Mark V Provis)。

1.2.2 方法 患者取仰卧位,暴露股动脉区,常规消毒铺巾后 Seldinger 法穿刺股动脉,留置动脉鞘,常规行双侧颈总动脉、双侧椎动脉正侧位 2D-DSA,对比剂为碘海醇注射液。对比剂注射速率:颈总动脉 5ml/s,总量 10ml;椎动脉 4ml/s,总量 8ml。高压注射器压力均为 300PSI,再行患侧 3D-DSA,旋转造影参数:颈总动脉 5ml/s,总量 25ml;椎动脉 4ml/s,总量 16ml。3D 旋转角度为 200 度,速度 40 度/s,采集图像 294 帧。将 3D 造影图像传至 AW 4.6 工作站重建获取 3D-DSA 容积成像(VR)、梯度成像(GR)、最大密度投影(MIP)重建图像和融合图像(SUB+MASK),获得栓塞后弹簧圈和载瘤动脉的最佳角度,再次行 2D-DSA,确认动脉瘤残留或复发情况。

1.3 评价方法 由 2 位副高职称以上的神经放射学专家对 2D-DSA、3D-DSA 图像进行独立评价。颅内动脉瘤随访结果分为 3 级:(1)完全栓塞,指无对比剂充盈动脉瘤;(2)瘤颈残留,指对比剂只充盈瘤颈部;(3)瘤腔残留,指对比剂通过瘤颈充盈瘤腔,瘤颈和瘤腔均显影。

2 结果

137 例颅内动脉瘤栓塞患者术后均获得随访,除 2 例患者难以控制头部运动,产生运动伪影,重建图像不清晰外,其余患者均能够清楚显示弹簧圈的位置、形态,载瘤动脉及颅内大血管情况,并可显示载瘤动脉与弹簧圈之间的空间解剖关系。随访发现 152 个动脉瘤中完全闭塞 123 个(80.9%),瘤颈残留 17 个(11.2%),瘤腔残留 12 个(7.9%),见图 1-2。

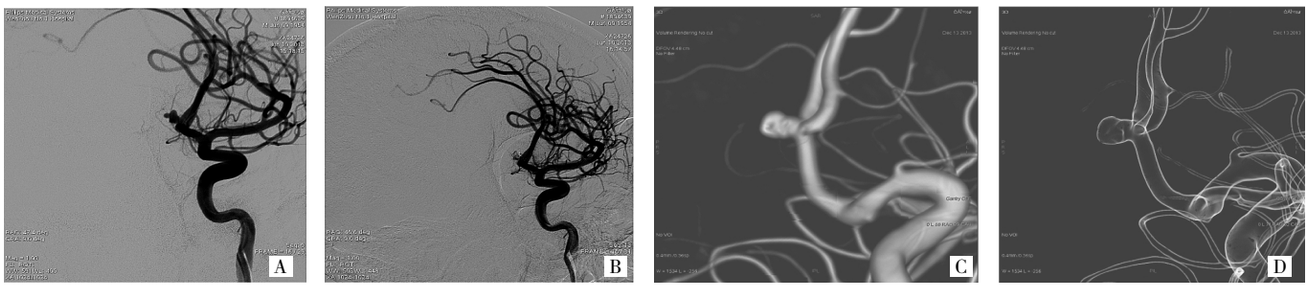

图 1 颅内动脉瘤患者栓塞前后及术后随访 DSA 图像[A:栓塞前 2D-DSA;B:栓塞后 2D-DSA;C-D:术后 6 个月复查 3D-DSA 重建图像(VR 和 GR),示弹簧圈与瘤颈残留对比剂充盈密度接近,难以区分残留情况]

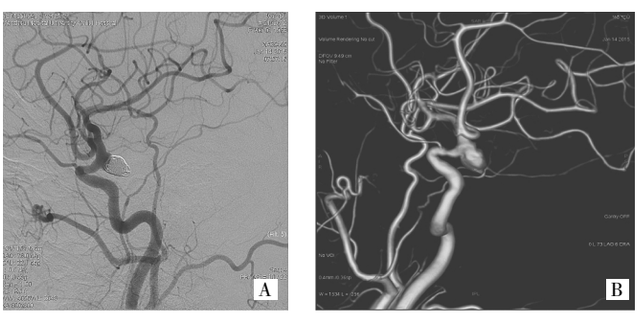

图 2 颅内动脉瘤患者栓塞术后随访 DSA 图像(A:术后 58 个月复查 2D-DSA 检查仅显示瘤颈部分残留,瘤体被高密度的弹簧圈掩盖;B:3D-DSA 融合图像,清晰显示瘤颈及瘤体残留,对比剂与弹簧圈清楚分离)

3 讨论

目前,2D-DSA 是颅内动脉瘤术前诊断及术后随访的金标准,而基于 2D-DSA 技术衍生出的 3D-DSA 图像重建技术对于颅内动脉瘤的诊断更加精准,其多种图像后处理技术(包括 VR、GR、MIP 等 3 种)均可应用于颅内动脉瘤的诊断和术中指导,3 种不同后期图像重建技术有其各自的特点。医学图像融合技术作为信息融合技术的一个极具特色的应用领域,是 90 年代才发展起来的医学图像后处理技术之一[4-5]。图像融合是指不同或相同图像空间配准后,以一种新的图像方式显示源图像所包含信息的方式,包括单模融合、多模融合和模板融合 3 种类型[6]。笔者在随访中发现,采用双容积重建的单模融合结合伪彩色显示用于颅内动脉瘤栓塞术后随访的评估有其独特价值,究其原因主要有以下几方面,一是单模融合为建立在 3D-DSA 双容积重建技术上的相同成像方式融合,融合过程中图像的配

准精度高,不存在图像转换和定位,全部由计算机自动实现像素级的点对点融合,其图像显示清楚;二是由于人眼对彩色图像的分辨能力是灰度图像的几千倍,因此对融合图像采用伪彩色显示可大大提高观察者对图像特征的识别能力[4]。融合后的三维数据可以任意角度旋转显示,可从任意角度观察弹簧圈中对比剂的位置、含量,从而明确瘤颈处、瘤体内的栓塞情况,同时便于观察者更直观地观察病灶的空间解剖位置及其与载瘤动脉的关系,在制定栓塞术后残留或复发的治疗策略方面具有较高参考价值。而传统的三维重建技术无法把对比剂和弹簧圈影像分开显示,重建图像在清楚显示栓塞术后动脉瘤残留时,容易导致载瘤动脉显影减弱或变淡,误以为血管狭窄,导致更高的载瘤动脉狭窄显示率,而 2D-DSA 则未见狭窄,载瘤动脉正常通畅[7]。如果动脉瘤未被弹簧圈完全栓塞,动脉瘤内的对比剂图像很容易被高密度的弹簧圈掩盖,导致重建图像被误认为完全栓塞。

随访发现 152 个动脉瘤中,弹簧圈栓塞术后完全闭塞 123 个(80.9%),瘤颈残留 17 个(11.2%),瘤腔残留 12 个(7.9%),复发再通率 19.1%,与文献报道中颅内动脉瘤患者栓塞术后长期随访的影像复发再通率 17.0%~33.6%较吻合。本组大部分为瘤颈残留的复发。再通是介入治疗医师所关心的问题,它与随访时间的长短、瘤颈宽度、瘤颈比、瘤体体积、弹簧圈类型以及是否使用支架等有关,还受原发栓塞治疗不彻底(动脉瘤颈部或体部残留)的影响[8-10]。因此,对该病长期规律的随访及选择合适的检查技术是非常必要的。在目前几种临床常用的影像学诊断技术中,辅以三维容积再现(3D VR)重建技术的旋转 DSA 因其高度的敏感性成为检测和评估颅内动脉瘤及弹簧圈栓塞术后随访的金标准[11]。

总之,基于 3D-DSA 双容积重建的单模融合技术能够更好发现颅内动脉瘤栓塞术后的残留或复发,并能排除金属伪影的干扰,提供更直观、清晰的重建影像,在颅内动脉瘤栓塞术后的 DSA 随访中具有重要应用价值。

4 参考文献

[1] Molyneux A J, Kerr R S, Yu L M, et al. International subarachnoid aneurysm trial (ISAT) of neurosurgical clipping versus endovascular coiling in 2143 patients with ruptured intracranial aneurysms: a randomised comparison of effects on survival, dependency, seizures, rebleeding, subgroups, and aneurysm occlusion [J]. Lancet,2005,366(9488): 809-817.

[2] Kim S J, Kim S H, Chun Y M, et al. Clinical comparison of conventional and remnant-preserving transtibial single-bundle posterior cruciate ligament reconstruction combined with posterolateral corner reconstruction[J]. Am J Sports Med,2012,40(3): 640-649.

[3] Killer M, McCoy M R, Vestal M C, et al. Use of CT angiography in comparison with other imaging techniques for the determination of embolus and remnant size in experimental aneurysms embolized with hydrogel filaments[J]. AJNR Am J Neuroradiol, 2011, 32(5): 923-928.

[4] 文明, 李少林. 医学图像融合技术及其临床应用价值[J]. 中国医学影像学杂志,2005,13(3): 223-225.

[5] 谢明萱, 董爱生, 孔令山. 医学图像融合技术及其临床应用[J]. 中华国际医学杂志,2003,3(4): 358-360.

[6] 曹丽珍, 李坤成. 医学图像融合的临床应用价值[J]. 临床放射学杂志, 2004,23(3): 254-256.

[7] 石会, 赵兵, 钟鸣, 等. 三维数字减影血管造影对颅内动脉瘤夹闭术后残留的评价及应用[J]. 实用医学杂志,2014,30(7): 1024-1027.

[8] Gallas S, Januel A C, Pasco A, et al. Long-term follow-up of 1036 cerebral aneurysms treated by bare coils: a multicentric cohort treated between 1998 and 2003[J]. AJNR Am J Neuroradiol,2009, 30(10): 1986-1992.

[9] Taschner C A, Thines L, El-Mahdy M, et al. GDC 360 degrees for the endovascular treatment of intracranial aneurysms: a matched-pair study analysing angiographic outcomes with GDC 3D Coils in 38 patients[J]. Neuroradiology, 2009, 51(1): 45-52.

[10] Viñuela F, Duckwiler G, Mawad M. Guglielmi detachable coil embolization of acute intracranial aneurysm: perioperative anatomical and clinical outcome in 403 patients. 1997[J]. J Neurosurg, 2008,108(4): 832-839.

[11] Zhou B, Li M H, Wang W, et al. Three-dimensional volume-rendering technique in the angiographic follow-up of intracranial aneurysms embolized with coils[J]. J Neurosurg, 2010, 112(3): 674-680.

(收稿日期:2015-05-21)

(本文编辑:胥昀)