·药物研究·

不同剂量氟加钙联合疗法对实验大鼠骨质疏松的骨微细结构的影响

徐公平 武明鑫 张志鹏 夏景君 闫景龙

摘要：目的 探讨不同剂量氟加钙联合疗法对骨质疏松实验大鼠骨微细结构的改善和应用氟剂量之间的关系。**方法** 采用3个月龄雌性大鼠去卵巢，分别单纯给不同剂量的氟或钙、联合应用氟加钙口服（氟剂与钙剂均为隔日给予），6个月后取大鼠左侧胫骨近端进行松质骨形态学及形态计量学分析，研究这3种方法对该骨质疏松模型的治疗作用。**结果** 单纯应用小剂量氟和单纯补钙虽然对改善模型的微结构方面有一定作用（$P<0.05$），但不如联合应用氟加钙作用明显，在形态计量学观察两组相比差异有显著性（$P<0.05$）。**结论** 氟加钙疗法在改善骨微细结构方面比单纯应用氟或钙效果更显著。

关键词：骨质疏松症；卵巢切除术；氟；钙

Morphometry of fluoride plus calcium on osteoporosis model *XU Gongping, WU Mingxin, ZHANG Zhipeng, et al. Department of Orthopaedics, The First Affiliated Hospital of Harbin Medical University, Harbin*, 150001, China

Abstract: Objective To research the fine structure on rat Osteoporosis model by the treatment of Fluoride plus Calcium. **Method** This study established female aging osteoporosis model by ovariectomy using 3-month-old rats. Administration of aniso-dosage Fluoride or Calcium alone, aniso-dosage Fluoride and Calcium united designed at one day interval 6 months after administration. The left proximal tibia was evaluated and investigated by histological and morphometry methods in order to ascertain and formulate a method by which aging osteoporosis is treated fairly. **Results** Administration of low dose Fluoride alone or Calcium alone was less effective than Fluoride plus Calcium in this study. The reconstructing micro tridimensional structure in the group of administration of high dose Fluoride plus Calcium was significant reproved. **Conclusion** The improvement of fine structure by using administration of Fluoride plus Calcium was more significant than others.

Key words: Osteoporosis; Ovariectomy; Fluoride; Calcium

骨质疏松症是严重危害老年人健康的一种常见病。特别是绝经后妇女深受其害，给家庭和社会造成严重的经济负担。氟治疗骨质疏松始自1964年，现已开始应用氟化物进行骨质疏松的治疗，但该治疗方法仍存在一些有争议的问题（如过量摄氟有害甚至致氟骨症等），本研究拟通过对切除卵巢的大鼠，投给不同剂量的氟及氟加钙、钙喂养以观察骨质疏松模型大鼠的骨微细结构变化，为氟治疗骨质疏松的临床研究提供依据。

作者单位：150001 哈尔滨，哈尔滨医科大学附属第一医院骨科（徐公平、张志鹏、夏景君、闫景龙）；广东省惠州市中心医院（武明鑫）

通讯作者：徐公平，Email：xugongpingl@yuhoo.com.cn

1 材料与方法

1.1 实验动物

3个月龄雌性Wistar大鼠80只，体重在210 g左右。

1.2 实验药物及仪器装置

分析纯氟化钠，葡萄糖酸钙；研磨玻璃板，Olympus光学显微镜，Vltracut E超薄切片机，HITACHI H 600 A型透射电镜，超声清洗机、真空喷金机、HITACHIS 520扫描电子显微镜、手术器械等。

1.3 动物模型的建立、分组及给药情况

将80只大鼠随机分成10组，每组8只，组间大鼠体重差异无统计学意义，各组处置详见表1。

表 1 动物分组处置表

序号	组别	大鼠数(只)	处置
1	Sham 组	8	行假卵巢切除术(开腹,不切卵巢)
2	OVX 组	8	行双侧卵巢切除组,不给药
3	$OVXF_2$ 组	8	双侧卵巢切除,隔日给含 2 mg/L F 水喂养
4	$OVXF_4$ 组	8	双侧卵巢切除,隔日给含 4 mg/L F 水喂养
5	$OVXF_6$ 组	8	双侧卵巢切除,隔日给含 6 mg/L F 水喂养
6	$OVXF_2Ca$ 组	8	双侧卵巢切除,隔日给含 2 mg/L F 水第 2 日起隔日给含 900 mg/L Ca 水喂养
7	$OVXF_4Ca$ 组	8	双侧卵巢切除,隔日给含 4 mg/L F 水第 2 日起隔日给含 900 mg/L Ca 水喂养
8	$OVXF_6Ca$ 组	8	双侧卵巢切除,隔日给含 6 mg/L F 水第 2 日起隔日给含 900 mg/L Ca 水喂养
9	$OVXF_1$ 组	8	双侧卵巢切除,隔日给含 1 mg/L F 水喂养
10	OVXCa 组	8	双侧卵巢切除,隔日给含 900 mg/L Ca 水喂养

1.4 取材及检测

给药及饲养大鼠 6 个月,分组处死,取大鼠左侧胫骨近端。

1.4.1 形态学检测方法 按照高桥荣明[1]的骨片研磨方法制备光镜标本后制备 HE 染色液,以及染色及制片,制备扫描电镜标本。

1.4.2 定量检测方法 :以改良 HE 染色后的 10 μm 厚磨片于光学显微镜接目网格镜测各组织部位的长度,周长及面积(测量干骺端生长板下 1 ~ 3 mm 范围内松质骨),每个标本测 5 个视野,测算公式如下:曲线长度 = π/4 × 方格边长 × 交叉点数;不规则周长 = π/4 × 方格边长 × 截面内交叉点数;面积 = 小格面积 × 截面内交叉点数。根据 Baron 的方法推算公式如下[2]:

骨小梁平均间隔宽度 Trabecular Separation (Tb Sp, μm) = (2000/1.199) × (组织表面积 - 骨小梁表面积)/骨小梁周长

根据 Parfitt 等[3]的方法在显微镜下目测骨小梁节点数 Trabecular Number (Tb N, 个/mm^2)和骨小梁末端数 Free-ending trabecular (FET, 个/mm^2)。

1.5 统计学处理

各组大鼠参数均以均数 ± 标准差($\bar{x} \pm s$)表示,组间差异采用方差分析,$P < 0.05$ 被认为差异有显著性。

2 结果

2.1 扫描电镜观察结果

OVX 组松质骨见小梁骨见多处断裂,骨小梁游离末端较多,且骨小梁较细瘦,残留短而尖的骨小梁如冰梭状(图 1)。$OVXF_1$ 组松质骨亦由片状或圆柱状骨小梁构成立体交叉结构,骨小梁排列规则、整齐,只是小梁骨较薄,网状结构较多(图 2),小梁骨基底部见 Howship 骨吸收陷窝。$OVXF_2$ 组松质骨的骨小梁以纵向排列为主,但横向连接较 $OVXF_1$ 组少。$OVXF_4$ 组松质骨小梁排列有些不规则,较疏松。$OVXF_6$ 组松质骨中骨小梁排列较稀疏拱桥是不同程度的吸收破坏和残缺,骨小梁较细,弯尖,残留短而尖的冰柱状骨小梁,骨小梁表面有较多的 Howship 吸收陷窝(图 3),但陷窝少见融合。

$OVXF_2Ca$ 组松质骨中骨小梁排布较整齐(图 4),但有的区域排列不齐,且小梁间空隙大,立体交叉拱桥状结构较好,骨小梁基底部和交叉部见 Howship 的陷窝,骨小梁较宽厚。$OVXF_4Ca$ 组情况较 $OVXF_2Ca$ 好(图 5),$OVXF_6Ca$ 组松质骨与 Sham 组情况相似,骨小梁排布整齐,以纵向排列为主,有横向连接,立体交叉拱桥状结构良好 (图 6),可见部分 Howship 吸收陷窝,骨小梁表面的纤维走行沿应力方向成'Y'形交叉排列。

2.2 骨计量学反映松质骨结构学检测结果

各组平均骨小梁间隙(Tb Sp)骨小梁节点数(Tb N)、骨小梁游离末端数(FET)指标的变化见表 2。

表 2 治疗后骨计量学结构参数

组别	Tb Sp(μm)	Tb N(个/mm^2)	FET(个/mm^2)
对照	136.70 ± 36.11	39.61 ± 8.07	6.65 ± 1.02
OVX	256.21 ± 36.78*	8.07 ± 2.11*	28.08 ± 4.71*
$OVXF_2$	189.46 ± 34.50*#	24.76 ± 7.09*#	20.21 ± 3.91*#
$OVXF_4$	147.13 ± 30.91*#	30.8 ± 8.19#	11.37 ± 3.09#
$OVXF_6$	240.51 ± 40.14*	9.89 ± 7.62*	26.29 ± 3.11*
$OVXF_2Ca$	147.17 ± 35.41#△	27.07 ± 6.86#	13.66 ± 2.89#△
$OVXF_4Ca$	139.64 ± 34.12#△	31.3 ± 7.70#	11.54 ± 2.09#
$OVXF_6Ca$	142.81 ± 30.84#△	38.76 ± 9.00#△	8.06 ± 1.86#△
$OVXF_1$	212.00 ± 38.12#	29.32 ± 9.06*#	21.71 ± 4.07*#
Ca	166.72 ± 34.72*#	24.14 ± 6.80*#	26.32 ± 3.95*

注:与对照组比较 * $P < 0.05$;与 OVX 组比较 # $P < 0.05$;各 OVFFCa 组与 OVXF 组比较△ $P < 0.05$

综合看,高氟加钙组($OVXF_6Ca$)对改善 OVX 组的微观结构作用显著,高氟组($OVXF_6$)则对 OVX 组无显著作用,其他各用药组均对 OVX 组有改善效果,但与对照组仍有差异。

3 讨论

松质骨中的骨小梁的立体微细结构对力学性能有着至关重要的作用,骨质疏松易导致骨折在很大

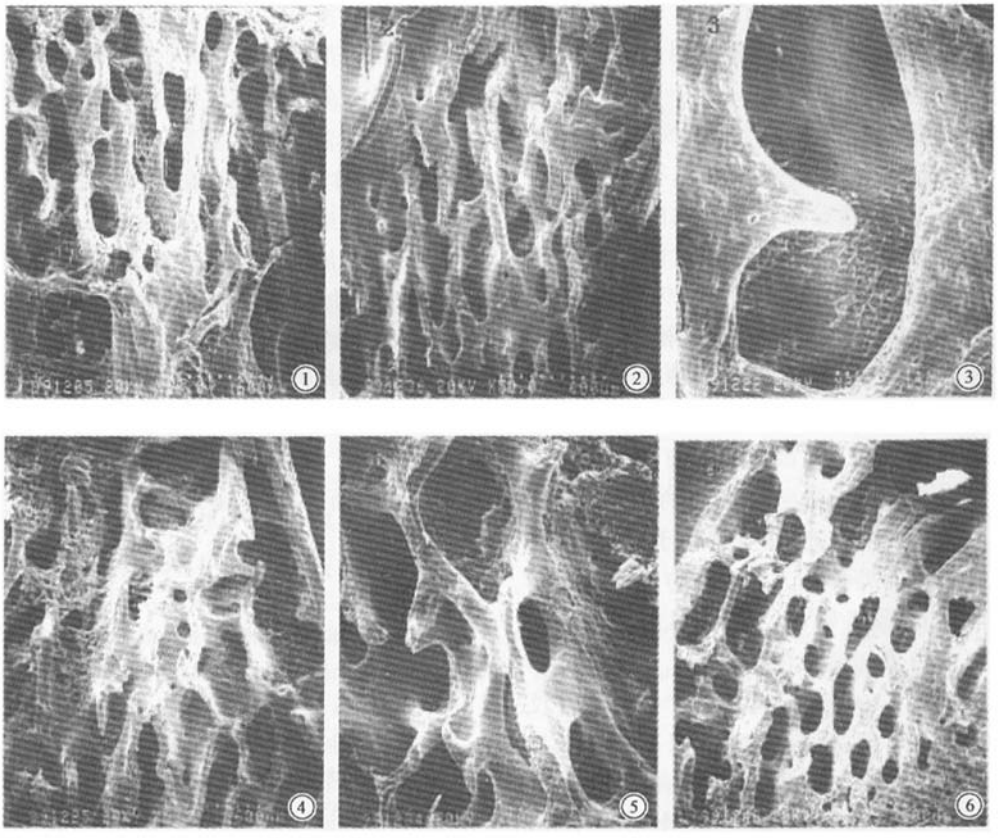

图 1 OVX 组骨小梁呈立体交叉结构,有吸收破坏,小梁多处断裂,游离末端增多(×50);图 2 $OVXF_1$ 组骨小梁排列尚整齐,网状结构较好(×50);图 3 $OVXF_6$ 组残留的短而尖的冰柱状骨小梁,见多处骨吸收陷窝(×200);图 4 $OVXF_2Ca$组部分区域骨小梁间空隙较小,排列较整齐(×50);图 5 $OVXF_4Ca$ 组骨小梁较粗大,排列较规整(×100);图 6 $OVXF_6Ca$ 组骨小梁粗大,立体网状结构良好(×50)

程度上是因为骨的微结构受到破坏所致。本研究应用形态计量学及透射电镜观察的方法来观察骨质疏松大鼠骨微结构的变化来评价氟加钙疗法对骨质疏松的治疗作用。

3.1 单纯氟剂对去卵巢大鼠骨质疏松的作用

氟的生骨作用发生在骨皮质表面和骨小梁,但对骨小梁的刺激作用比骨皮质早而明显,因为骨小梁提供了较大的表面积。各个结构参数表示除 $OVXF_6$ 组外各氟剂治疗组对恢复松质骨立体网状结构有显著意义($P<0.05$)。以上结果证实了氟化物通过对成骨细胞的有丝分裂的作用,促使成骨细胞沉积形成阶段性的生长速度增加,使成骨细胞数量增多,功能增强[4]。许多研究表明[5],氟化物能影响成骨细胞系的分化过程,能使成骨细胞系的 ALP 活性升高和骨钙素含量增加,能刺激培养的人骨髓基质细胞生成骨钙蛋白(BGP)。李广生等[6]在大鼠氟中毒实验中观察到血清 BGP 水平明显升高,与 ALP 活性升高一致。Bely[7] 曾推测,氟中毒时人骨量增加不仅是由于成骨活动的加强,还可能由于破骨细胞数量减少和生命周期缩短。但是在本实验中,单纯应用氟剂并不能使微细结构(Tb Wi,Tb Sp)参数完全达到 Sham 组水平,而且各用药组中 $OVXF_6$ 组有多项指标同 OVX 组差异无显著性($P>0.05$),本实验应用氟的剂量分为 4 个档次,总体看,剂量最高的组(OVF_6)的治疗效果不显著,可能因为过量的氟作用于骨细胞,破坏它的功能,而骨细胞的主要功能是维持骨组织的生存,从而引起骨的腐蚀和硬化,导致骨量减少,连接结构被破坏。当体内的氟化物蓄积达到一定程度之后,在其骨骼组织中既有骨质疏松和无正常结构的新骨质形成,又有氟化钙、氟磷灰石在骨质中的沉积而使骨骼变形、硬化,从而引起骨密度改变[8]。另外,氟过量使骨矿化过度,引起钙的缺乏、产生继发性甲状旁腺机能亢进,对骨重建产生不良影响[9]。这说明应用氟化物要注意它的适用量,否则会出现不良后果。

因此,应用适量的氟剂,可以改善骨质疏松患者

的松质骨微细结构的破坏,但是作为可增强骨形成的惟一药物,其适用范围很窄,需要加以注意。

3.2 氟加钙联合治疗法

钙是骨形成和骨矿化必不可少的元素,只有钙盐沉积到骨骼才能使骨强度增加,钙具有一定程度的抗骨吸收作用,本实验发现对骨结构的重建影响不大,不能刺激成骨。镜下观察发现它的皮质骨有一定的增厚,这些结果证实钙剂只是一种骨形成的原料,单纯应用并不能有效治疗骨质疏松。目前,补钙常作为其他药物治疗骨质疏松的一种联合疗法。

因为氟刺激骨的形成和抑制骨吸收,它主要作用于松质骨占优势的骨。氟刺激成骨细胞促进新骨有机基质的合成,而基质要变为成熟的骨,必须矿化。由于缺乏适量钙的补充,新骨将难于钙化,结果形成力学强度极弱的类骨质。为了预防这种不良反应,在氟治疗期间必须补钙[8]。因此,目前认为最佳的氟治疗方法应为氟加钙联合治疗法。

在光镜下观察各OVXFCa组发现骨小梁数量较OVX及OVXF组多,且相互交织较密集,基本与Sham组相似,骨小梁排布较均匀,且排布于骨小梁表面的成骨细胞较多。计量学统计结果显示OVXFCa组相对于OVX组骨量(Tb Ar)增加($P<0.05$),并且和各相应OVXF组相比有显著增加($P<0.05$),骨小梁间隙等骨结构参数相对于OVX及各相应的OVXF组差异有显著性($P<0.05$)。氟加钙疗法相对于骨质疏松模型在松质骨的微细结构方面有相当改善,特别是高氟加钙组($OVXF_6Ca$组)已达到Sham组水平,而单纯补钙组虽对OVX组有一定改善,但达不到Sham组水平。在OVXFCa组较OVXF组及OVXCa组效果好是由于氟有效刺激成骨细胞的数量和活性时,有足量的钙供应而使骨矿化过程良好,新生骨的质量得到保证,在氟剂治疗时,特别是氟剂量较高时可引起钙摄入量不足。在摄入高氟时,使新骨形成增多,钙需要量增多,使钙的不足更为突出,PTH代偿合成分泌增多,血降钙素偏低[10],而不能促进骨细胞增值,抑制骨形成,加快骨吸收[11]。氟剂治疗同时补钙可以消除这些负面影响。所以应用氟剂治疗时,无论是改善新骨的形成还是骨的代谢,补钙是必要的。另外钙也具有一定的抑制骨吸收作用,两者协同,治疗效果更显著。但是氟与钙结合可形成不溶性的氟化钙,不被人体吸收,且由于氟的生物利用度高,高氟可抑制骨基质的形成,并破坏钙、磷代谢,不能有效治疗骨质疏松症,甚至可能加重[12,13]。因为氟的生物活性极高,所以如果应用氟剂量稍高,对人体即有一定危害,在本实验的计量学分析中发现OVXF各组中$OVXF_6$组对骨微细结构改善作用不显著。

综上,本实验发现,在单纯应用氟剂治疗时低氟组要比高氟组效果更好,而在氟加钙疗法时,高氟加钙则比低氟加钙疗效更好,而低氟加钙组作用则不明显,这可能是由于钙降低了氟的生物利用度。这说明,应用氟治疗同时合用钙剂,可以适当增加氟的用量,并能有较好的疗效。

【参考文献】

[1] 高桥荣明.非脱钙研磨染色标本制作法.骨形态计测,1997:11-20.

[2] Dequeker J, Declerck K, Pellenberg, et al. Fluor in the treatment of osteoporosis:an overview of thirty years clinical research. Schweiz Med Wochenschr, 1993, 123(47):2228-2234.

[3] Baron R, Vignery A, Neff L, et al. Processing of undecalcified bone specimens for bone histomorphometry. In: Recker RR, ed. Bone histomorphometry: techniques and interpretation. Florida: CRC Press, 1983:13-26.

[4] Parfitt AM, Drezner MK, Glorieux FH, et al. Bone histomorphometry: standardization of nomenclature, symbols and units. J Bone Miner Res, 1987,2:595-610.

[5] Helen E, Gruber PHD, David J, et al. The effects of fluoride on bone. Gruberand Baylink, 1991, 267:264-277.

[6] 任立群,李广生,孙波.不同钙含量饲养条件下氟中毒对大鼠骨转换的影响.中华病理学杂志,1991,26(5):277-280.

[7] Bely M. The inhibited enchondral ossification in experimental osteogluorosis in rats. Fluoride, 1991, 24(1):17-22.

[8] Micheal Kleerekope MD. Fluoride and the skeleton, critical review in clinical laboratory. Sciences, 1993, 33:139-161.

[9] Boulétreau PH, Bost M, Fontanges E, et al. Fluoride exposure and bone status in patients with chronic intestinal failure who are receiving home parenteral nutrition. Am J Clin Nutr, 2006, 83(6):1429-1437.

[10] 刘晓秋.氟化物对骨形成中成骨细胞的影响及机制.中国地方病学杂志,2000,19(5):394-395.

[11] Farely JR, Hall SL, Tarbaux NM. Calciton in (but not calciton in gene-related peptide) increases mouse bone cell proliferation in a dose-dependent manner, and increases mouse bone formation, alone and in combination with fluoride. Calcif Tissue Int, 1989, 45(2):214-221.

[12] 曹晖,郭雄,许鹏,等.过量氟对大鼠部分组织中钙、镁、磷水平的影响.中国地方病学杂志,2003,22:25-27.

[13] Yamada S, Inaba M. Osteoporosis and mineral intake. Clin Calcium, 2004, 14(12):96-99.

(收稿日期:2007-03-15)