· 临床研究 ·

# Embolization of both hepatic and splenic arteries in primary hepatic carcinoma associated with hypersplenism

*GAO Zong-gen, LV Wei-fu*, WANG Wei-yu, ZHANG Xing-ming, HOU Chang-long, ZHANG Zheng-feng, LU Dong*

(*Department of Interventional Radiology, the Affiliated Provincial Hospital of Anhui Medical University, Hefei* 230001, *China*)

**ABSTRACT** **Objective** To evalute the clinical efficiency and significance of partial splenic embolization and transcatheter arterial chemoembolization in patients who have primary hepatic carcinoma associated with hypersplenism. **Methods** Fifty-eight patients of primary hepatic carcinoma associated with hypersplenism were treated by transcatheter arterial chemoembolization and partial splenic embolization, observing all patients the change of blood count before and after the operation. **Results** To obviously improve the blood count of all patients by transcatheter arterial chemoembolization and partial splenic embolization, such as WBC, RBC and PLT were increased after the 24 hours and several weeks. **Conclusion** Transcatheter arterial chemoembolization and partial splenic embolization are safe and effective treatment techniques in patients with primary hepatic carcinoma associated with hypersplenism, they have the effect controlling development of primary hepatic carcinoma, increasing blood cell counts, elevating immunity and improving living quality.

**KEY WORDS** Liver neoplasms; Hypersplenism; Interventional therapy; Embolization, therapeutic

# 肝癌伴脾功能亢进的双介入治疗

高宗根,吕维富*,王伟昱,张行明,侯昌龙,张正峰,鲁 东

(安徽医科大学附属省立医院介入放射科,安徽 合肥 230001)

[**摘 要**] **目的** 评价联合应用肝动脉灌注化疗栓塞和部分性脾栓塞治疗肝癌伴脾功能亢进的临床价值及意义。**方法** 收集肝癌伴脾亢 58 例,经导管肝动脉栓塞(TACE)同时行部分性脾栓塞(PSE),观察术前术后血细胞变化情况。**结果** TACE 联合 PSE 治疗肝癌合并脾亢可明显改善患者外周血象,术后 24 小时、1 周、2 周及 4 周外周血白细胞、红细胞及血小板较栓塞前明显提高。**结论** 对于肝癌合并脾功能亢进患者,在行肝动脉栓塞灌注化疗同时行部分性脾栓塞术,安全可靠,既能有效控制肿瘤发展,又能有效改善患者血象,提高机体免疫力和患者的生活质量。

[**关键词**] 肝肿瘤;脾功能亢进;介入性治疗;栓塞,治疗性

[**中图分类号**] R735.7;R551.1;R815 [**文献标识码**] A [**文章编号**] 1672-8475(2007)06-0409-03

## 0 引言

近年来,随着医学影像学及介入放射学的发展,经肝动脉化疗栓塞术(transcatheter arterial chemoembolization, TACE)已成为不能手术切除的原发性肝癌的首选的治疗方法,其疗效已得到普遍的肯定。但原发性肝癌伴有肝硬化、脾功能亢进(以下简称脾亢),致使术前外周血象偏低或术后外周血象恢复缓慢而影响正常治疗。我们对 58 例肝癌伴脾亢患者进行肝脾双介入治疗,结果报道如下。

## 1 资料与方法

[**基金项目**] 安徽省卫生厅临床医学应用技术研究项目(06B052)。

[**作者简介**] 高宗根(1975—),男,安徽桐城人,主治医师,在读硕士。研究方向:介入放射学与影像诊断。E-mail: gaozonggen2008@126.com

[**通讯作者**] 吕维富,安徽医科大学附属省立医院介入放射科,230001。E-mail: lvweifu@263.net

[**收稿日期**] 2007-07-06 [**修回日期**] 2007-10-20

1.1　一般资料　选取我院自 2004 年 12 月－2007 年 3 月行肝脾双介入治疗，且临床资料完整的肝癌伴脾亢患者 58 例，均经 B 超、CT 和肝动脉造影及 AFP 检测确诊。其中男 42 例，女 16 例，平均年龄 48 岁。临床分型：巨块型 32 例，结节型 17 例，弥漫型 9 例。肝功能 Child-Push 分级：A 级 36 例，B 级 15 例，C 级 7 例。均伴有肝硬化、门脉高压症及不同程度的脾亢。术前血常规：WBC：$(2.83\pm0.75)\times10^9$/L，RBC：$(3.52\pm0.69)\times10^{12}$/L，PLT：$(47.91\pm11.58)\times10^9$/L。其中 11 例有上消化道出血史，4 例伴有腹水，8 例上消化道钡餐造影示食管胃底静脉曲张。

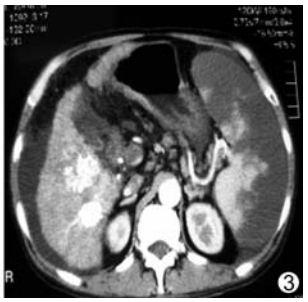

**图 1**　原发性肝癌伴脾功能亢进患者术前脾动脉造影　**图 2**　原发性肝癌伴脾功能亢进患者栓塞后造影表现　**图 3**　原发性肝癌伴脾功能亢进患者栓塞后 CT 表现

表 1　PSE 栓塞前后外周血细胞计数变化指标比较

| 检查 | 术前 | 术后 24 h | 术后 1 周 | 术后 2 周 | 术后 1 个月 |
|---|---|---|---|---|---|
| WBC（$\times10^9$/L） | 2.83±0.75 | 9.65±1.03 | 6.57±0.94 | 6.19±0.87 | 6.01±0.78 |
| RBC（$\times10^{12}$/L） | 3.52±0.69 | 3.60±0.74 | 4.23±0.92 | 4.64±0.81 | 4.59±0.63 |
| PLT（$\times10^9$/L） | 47.91±11.58 | 71.49±16.18 | 131.65 ±18.42 | 127.16±15.38 | 112.09±17.55 |

1.2　治疗方法　采用改良 Seldinger 技术插管，行部分性脾栓塞（partial splenic embolization，PSE）和经导管肝动脉栓塞术（TACE），①PSE：置导管于脾动脉主干后行脾动脉造影，了解脾脏的大小、外形及其内小动脉分支的大致数目后，再超选择插入脾动脉，避开胃短动脉和胰背动脉，尽量达脾门并进入脾中下叶动脉。将 1 mm×2 mm×2 mm 大小的明胶海绵颗粒与适当对比剂及抗生素混匀，在透视监视下缓慢注入，待血流速度减慢时，再次行脾动脉造影，了解栓塞的范围及程度，结合患者肝功能及全身情况综合考虑栓塞程度，防止栓塞不够或过度栓塞。②TACE：以上述同样方法插管至腹腔干动脉行 DSA 造影，然后选择性插管至肝癌所在的肝段动脉或肝叶动脉，行肝动脉灌注化疗及栓塞，根据肿瘤大小及血供情况，在透视监视下经导管缓慢注入丝裂霉素 8～16 mg 或羟基喜树碱 10～15 mg 与 40％碘化油 10～30 ml 的混悬液至供应肿瘤病灶之血管，直到栓塞满意为止，最后用若干个明胶海绵条加强栓塞，以减少血流对病灶内碘油的冲刷。术后常规行保肝、预防性抗感染、营养支持及对症处理。

## 2　结果

2.1　患者术前、术后外周血细胞计数变化结果见表 1。

所有数据经方差分析和 $t$ 检验统计：结果用 $\bar{x}\pm s$ 表示，WBC、PLT 各组数据与术前比较，$P<0.05$，RBC 各组数据与术前相比 $P>0.05$。

PSE 术后 24 h、1 周、2 周、1 个月复查 WBC、PLT 均较栓塞前明显升高，但 RBC 升高不明显。术后半个月、1 个月复查 B 超示：脾脏中下叶外周呈现均匀低回声，术后 1 个月至 1 个半月复查 CT：肝癌均有所缩小，缩小程度为 20％～40％，脾脏均有所缩小，坏死区呈现均匀低密度；术后 1 个月复查肝功能，A、B 级者均有不同程度的改善。

所有病例行肝动脉及脾动脉分别插管成功率达 100.0％，术后均不同程度出现腹痛、发热、腹胀、恶心、呕吐等症状，4 例出现腹水，1 例出现消化道出血，均经支持、对症处理后逐渐改善并消失，未见左下肺炎、胸腔积液、腹膜炎、脾脓肿、脾破裂等严重并发症的发生。

## 3　讨论

3.1　肝癌伴脾亢的双介入治疗的机制　原发性肝癌常发生在肝炎、肝硬化基础上，肝硬化致脾肿大有两种原因：一种是门脉压力增高而致的脾脏淤血以及脾动脉血流量增加引起脾充血，从而导致脾窦扩张使脾肿大。另一种是脾内纤维组织增生和脾髓细胞增生共同作用引起脾肿大、脾功能亢进，进而使脾脏清除血细胞的能力亢进，血细胞减少，三系中可单一或同时减少，导致患者抵抗力下降，感染机会增加，出血倾向明显，直接威胁到患者生命，使其生活质量下降，生存时间缩短。而肝脾双介入治疗一方面通过 TACE 阻断肝癌的血供，使病灶缺血坏死，另一方面通过 PSE 使脾亢减轻，门脉压力降低，外周血象得以不同程度上升，从而降低出血、感染的发生率。所有病例在 PSE 术后 2 周左右脾功能亢进得到不同程度的控制，复查外周血象 WBC、PLT 均明显升高（$P<0.05$），PSE 治疗 1 个月后 WBC 仍能维持在正常值者占 68.1％，PLT 维持

正常值者占 83.7%。

3.2 PSE 栓塞剂、栓塞动脉及栓塞程度的选择 PSE 常用栓塞剂为明胶海绵颗粒,其大小为 1 mm×2 mm ×2 mm 左右。有的学者[1]使用微导管行脾脏中下极动脉分支超选择插管硬化剂栓塞,硬化剂包括鱼肝油酸钠和无水乙醇,亦获得良好疗效。但栓塞动脉最好是脾动脉的三级分支以下,这样可提高 PSE 的疗效,甚至降低脾亢的复发率。栓塞时要尽量保留脾上叶动脉,这样可降低 PSE 术后并发胸膜积液可能,而且导管插入脾动脉至少要越过胃短动脉和胰背动脉开口,避免引起坏死性胰腺炎的发生。在栓塞程度上,有学者[2]认为应控制在 30%～40%,还有学者[3]认为在 50%～70%,我们认为脾栓塞程度要根据患者的病因及一般状况而定。对于肝癌伴脾亢患者,考虑到本身需行多次介入治疗以及化疗药物对血象的影响,防止术后可能出现的严重并发症,脾栓塞应分次进行,首次控制在 30%～40%,为减少严重并发症的发生,一次栓塞量最好不超过 70%。也有人用脾动脉血流速度来评估术中栓塞量[4]认为血流稍减慢,栓塞量 30%～40%,明显减慢 50%～60%,血流瘀滞约 80%以上,因易受主观因素影响而无法精确控制栓塞程度。所以,术中如何实时、客观而准确地控制脾脏栓塞面积,尽管中外学者已进行过许多有益的探索,目前临床上仍没有很好地解决这一问题,因此寻找一种客观准确地计算脾脏栓塞百分率的方法也是今后的研究方向。

3.3 PSE 术后血细胞变化规律 PSE 术后反应最为敏感的是白细胞,一般术后 24～48 h 开始升高,最初常升高超过正常范围,本组病例在术后 24 h 白细胞明显升高,5～7 d 降为正常范围,而血小板升高常在 PSE 术后 1～3 d 开始,术后 7～14 d 升高达最高峰并稳定在这一水平。本组病例血小板在术后第 1 d 开始升高,5～7 d 明显升高,至术后 10～14 d 达最高峰,而红细胞常常在术后 1 周开始变化,而且变化幅度不大。其中白细胞上升迅速并有部分病例超过正常值,可能除与白细胞破坏减少外,脾坏死物质的吸收刺激白细胞系统的增生也是另外一个重要原因。

3.4 并发症的发生、预防及处理 常见的并发症有不同程度的腹痛、发热、反应性胸腔积液、细菌性腹膜炎、顽固性呃逆、脾脓肿、腹水等。腹痛、发热采取对症处理即可,但于高热和剧烈腹痛要慎重,要警惕脾脓肿、败血症的发生,因此双介入术前最好要行肠道准备,栓塞脾动脉要混合应用抗生素,术前、术中、术后要预防性抗感染并严格掌握适应证。呃逆及反应性胸腔积液是由于脾上极栓塞梗死,包膜水肿刺激膈肌所致,呃逆随着疼痛的缓解而减轻,胸腔积液多可自行吸收。腹水可采用输注人体白蛋白、利尿治疗,必要时可行腹腔穿刺引流。脾脓肿一旦发生,需积极处理,除给予有效的抗生素外,必要时在 B 超导引下行经脾穿刺脓肿置管引流术。

N'Kontchou 等[5]指出在肝癌伴肝硬化病人中 PSE 可改善血象和减少脾功能亢进或脾肿大的临床并发症,但是由于严重并发症尤其是脾脓肿发生的高危险率,部分性脾栓塞的指征受到限制以及在栓塞过程中应严格控制栓塞的范围和程度。而对于重度脾肿大的病人可以选择分次栓塞的办法,可有效地减少或减轻术后反应和并发症的产生。

综上所述,对于肝癌合并脾功能亢进患者尤其是不能行常规手术切除或化疗的行双介入治疗,既能控制肿瘤,又能消除脾亢,从而有效改善外周血象,降低门脉高压,对提高患者免疫力和生活质量及临床疗效、减少严重并发症发生有着积极的临床意义。

## [参考文献]


[1] Li JY, Zhang Q, Liang JS, et al. Partial splenic embolization by using hardeners in hypersplenism. Chinese Journal of Radiology (Chinese), 2005,39(3): 302-305.

[2] Li XQ, Hu K, Chai XN, et al. The effect of TACE plus PSE on the liver function and microcirculation state of patients with HCC. Journal of Practical Radiology (Chinese), 2003, 19(4): 349-351.

[3] Zhu X, Yang RJ, Wang TW, et al. The effect of transcatheter partial splenic embolization in patients with hepatocellular carcinoma concomitant with hypersplenism. Radiologic Practice (Chinese), 2002, 17(3): 214-216.

[4] Ou YQ, Xiao XS, Dong WH, et al. Clinical evaluation of partial splenic embolization on primary hepatic cancer with portohypertension. Journal of Interventional Radiology (Chinese), 2003, 12(4): 273-275.

[5] N'Kontchou G, Seror O, Bourcier V, et al. Partial splenic embolization in patients with cirrhosis: efficacy, tolerance and long-term outcome in 32 patients. Eur J Gastroenterol Hepatol, 2005, 17(2): 179-184.