Endovascular stent-graft exclusion for treatment of thoracic and abdominal aneurysms

ZHANG Xi-tong[1*], *XU Ke*[1], *ZHANG Qiang*[2], *XIAO Liang*[1], *XIN Shi-jie*[2], *LUO Ying-wei*[2]

(1. *Department of Radiology*, 2. *Department of Vascular Surgery*,
the First Affiliated Hospital of China Medical University, *Shenyang* 110001, *China*)

[**Abstract**] **Objective** To evaluate the efficacy and safety of endovascular stent-graft exclusion in the treatment of thoracic and abdominal lesions. **Methods** Total 28 patients (24 males and 4 females, aged from 29 to 87 years, mean 60.4 years old) including 14 cases of thoracic aortic dissection (AD), 1 case of thoracic-abdominal aortic aneurysms, 13 cases of abdominal aortic aneurysms (AAA), underwent endovascular stent-graft exclusion under general anaesthesia. TALENT and home-made stent-grafts were used respectively in 5 and 9 cases of thoracic aortic dissection. Zenith and/or TALENT bifurcated stent-grafts were used in 14 cases of AAA. **Results** Twenty-five cases were treated successfully. The mean operation time was 2.1±0.8 hours. In 2 cases of thoracic aortic dissection, 1 case died after failed exclusion. Right renal artery covered by stent-graft occurred in 1 case. Another AAA case died of mutiorgen function failure. The mean time staying in hospital was 14±3.6 days. One week later, CT angiography reexamine showed real lumen enlarged and false lumen collapse in 12 cases of thoracic aortic dissection, no endoleak and stent-graft disposition occurred in all AAA patients except one case of right kidney becoming smaller. The 25 successfully treated cases were followed up for 1 to 59 months and in better condition. **Conclusion** Stanford B type AD and infrarenal AAA can be treated by endovascular stent-graft exclusion effectively and safely.

[**Key words**] Aorta, thoracic and abdominal; Dissection; Aneurysms; Stent-graft

血管内支架移植物治疗胸-腹主动脉瘤

张曦彤[1*],徐 克[1],张 强[2],肖 亮[1],辛士杰[2],罗英伟[2]

(1.中国医科大学附属第一医院放射科,2.血管外科,辽宁 沈阳 110001)

[**摘 要**] **目的** 评价内支架移植物(ESG)植入术治疗胸、腹主动脉瘤的有效性和安全性。**方法** 28 例胸、腹主动脉夹层动脉瘤(AD 或 AAA),全麻下行血管内支架移植物治疗,其中 5 例 AD 植入 TALENT 移植物,9 例植入国产 ESG;7 例 AAA 植入 Zenith 和 TALENT 分叉型 ESG,7 例植入国产 ESG。**结果** 25 例动脉假腔及动脉瘤得到有效隔绝。2 例 AD 封堵失败;1 例 AAA 移植物遮盖右肾动脉开口,术后肾体积缩小;1 例 AAA 因多器官衰竭死亡。平均随访 18.5±15.1 个月(1~59 个月),25 例生活及工作情况良好。**结论** ESG 植入术可有效治疗 Stanford B 型 AD 和肾下 AAA;严格掌握适应证有助于减少并发症。

[**关键词**] 胸、腹主动脉;动脉夹层;动脉瘤;内支架移植物

[**中图分类号**] R543.16 [**文献标识码**] A [**文章编号**] 1672-8475(2004)02-0111-04

0 引言

近 10 年的临床应用表明,血管内支架移植物(endovascular stent-graft, ESG)植入术是治疗胸主动脉夹层(thoracic aortic dissection, AD)和腹主动脉瘤(abdominal aortic aneurysms, AAA)的有效方法,特别是在 Stanford B 型胸 AD 和肾下 AAA 治疗中,已逐渐成为可替代传统外科手术、并具有良好应用前景

[**作者简介**] 张曦彤(1963—),男,辽宁人,博士,副主任医师,副教授。

[**通讯作者**] 张曦彤,中国医科大学附属第一医院放射科,110001。
E-mail:shaolei_wang@163.com

[**收稿日期**] 2004-07-15 [**修回日期**] 2004-10-20

的非手术疗法[1-7]。本文报告 28 例 ESG 治疗胸、腹主动脉病变的初步经验，评价 ESG 植入术的临床应用可行性和有效性。

1　资料与方法

1.1　患者一般情况　1999 年 6 月－2004 年 6 月，我院收治 28 例主动脉病变患者，男 24 例，女 4 例，年龄 29～87 岁（平均 60.4 岁）。17 例有高血压病病史，5 例有冠心病病史。其中胸 AD 14 例（Stanford B 型），胸-腹主动脉瘤 1 例，AAA 13 例。14 例胸 AD 患者均有胸部疼痛症状，入院前发病时间为 11～72 h。8 例 AAA 患者均有腰腹部疼痛（5～50 天），6 例 AAA 为体检时发现腹部搏动性包块（2.5 个月～2 年）。

1.2　影像学检查　术前均行胸、腹主动脉 CT 增强扫描及三维血管重建（日本 TOSHIBA 公司，Aquilion 多层 CT）。均经肘前静脉团注血管对比剂 60～80 ml 后实施屏气一次性快速扫描。

1.3　ESG 类型　5 例胸主动脉采用 TALENT 内支架移植物输送系统（美国 Metronic 公司）。9 例胸 AD 采用国产 ESG。6 例 AAA 采用 Zenith 分叉型 ESG 输送系统（美国 COOK 公司）。1 例采用 TALENT ESG 输送系统，7 例植入国产 ESG。其中，胸 AD 所用 ESG 直径 32～38 mm，长度 98～130 mm；AAA 采用分叉型 ESG，其主体直径 24～28 mm，长度 100～140 mm。

1.4　主要操作方法　均在全麻下进行，高血压者在术前进行适当降压。经一侧股动脉或左肱动脉（胸主动脉夹层）入路行胸、腹主动脉造影（对比剂总量 40～60 ml，20～25 ml/s 速度注入）观察胸、腹主动脉血管腔内形态、血流和病变部位等，必要时行侧、斜位投照进一步观察。胸主动脉病变应测量破裂口发生部位、数目及累及范围；AAA 测量指标参见文献[8,9]。

血管内推注 5 000 U 肝素钠进行肝素化后，经一侧股动脉切开，沿植入的导丝将内支架移植物输送系统送至主动脉弓或腹主动脉。再次核实病变部位后开始释放，使移植物覆盖主动脉破裂口或动脉瘤颈处，达到隔绝瘤腔目的。腹主动脉瘤患者进一步可根据动脉瘤远端主-髂动脉累及范围，经一侧或双侧股动脉再植入内支架移植物，具体方法参见文献[8]。置放后，以球囊扩张 ESG 近端和远端附着处，再次造影观察破裂口隔绝情况及 ESG 的位置和展开状况。

1.5　术后处理及随访　术后患者于 ICU 内观察 24～72 h，无需进一步肝素化治疗。术后 1 周均行 CTA 检查。随访方式为电话通话，来院体检及 CTA 检查。

2　结果

2.1　CTA 及血管造影　14 例胸 AD 均为 Stanford B 型（图 1），破裂口距左锁骨下动脉开口距离 1.0～13 cm[（平均 3.6±3.0）cm]。8 例可见逆行性内膜撕裂达左锁骨下动脉开口，均无升主动脉受累。6 例动脉夹层累及腹主动脉分叉，1 例累及左髂动脉。12 例肾下 AAA（Blum B 型 9 例，C 型 3 例）。瘤颈长度 1.6～3.3 cm[平均（2.6±0.6）cm]，其中 1 例瘤颈与肾上 AAA 成角近 70°，1 例为肾周型 AAA。另 1 例为胸-腹主动脉瘤。

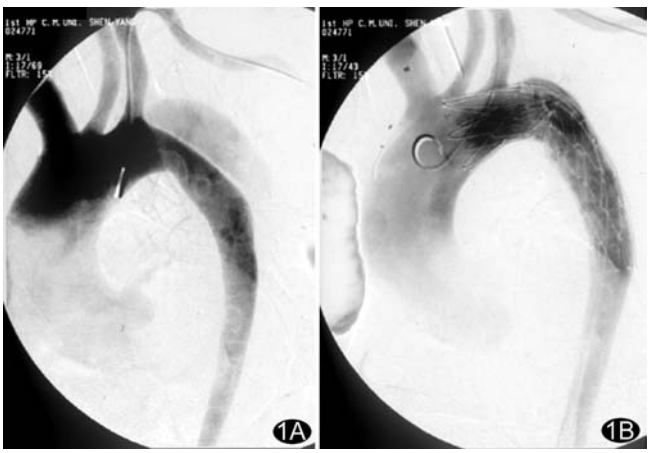

图 1　胸主动脉夹层　A. 经左肱动脉行主动脉血管造影显示 Stanford B 型主动脉夹层的真、假腔；B. 内支架移植物植入后真腔扩大，假腔消失

图 2　胸主动脉夹层　A. 胸主动脉夹层（T10 水平），造影显示破裂口；B. 植入国产内支架移植物后，破裂口及假腔均消失

2.2　ESG 植入　25 例 ESG 植入获成功，造影显示夹层动脉破裂口、假腔及腹主动脉瘤腔均消失（图 2、3）。平均操作时间（2.1±0.8）h（1.8～3.0 h）。2 例 ESG 未能有效封堵胸主动脉夹层破裂口，因患者经济原因未再加用 ESG。1 例 AAA（瘤颈与肾上腹主动脉有

70°成角)ESG 遮盖了右肾动脉开口。另 1 例腹主动脉瘤 ESG 植入后，因 ESG 未能充分展开(定制的支架直径明显大于血管直径)，故发生即刻闭塞，经球囊扩张后获得通畅。

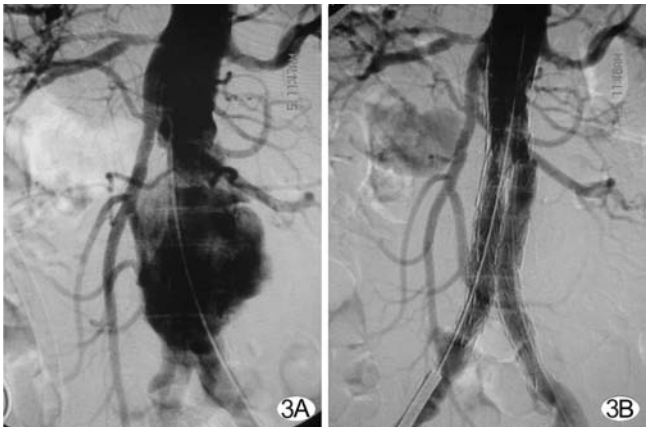

图 3　腹主动脉瘤　A. 血管造影显示肾下腹主动脉瘤，累及双髂动脉；B. 分叉型内支架移植物植入后即刻造影显示瘤腔消失

2.3　术后随访　封堵动脉夹层破裂口失败 2 例，其中 1 例术后 12 h 因动脉瘤破裂死亡，另 1 例术后症状及体征与术前对比无明显改善，继续内科降压治疗。1 例胸 AD 术后出现左上肢桡动脉搏动减弱，但无进行性缺血症状发生。1 例 AAA 因右肾动脉开口被 ESG 部分遮盖，右肾血流逐渐减少，1 个月后右肾出现萎缩和肾功能降低。1 例肾周型 AAA 术后 8 h 因多器官衰竭死亡。17 例于术后 1～4 天出现发热(体温 38.2～39.4 ℃)和血 WBC 升高。1 例 AAA 患者发生房性早搏，后自行消失。除上述 2 例死亡外，余 26 例术后住院 7～32 天[平均(14±3.6)天]。

术后 1 周 CTA 检查 26 例，除 1 例夹层动脉依然存在外，余 13 例动脉夹层真腔均较术前扩大，假腔均较术前缩小，假腔内可见血栓形成。13 例胸、腹主动脉瘤均得到良好隔绝，无内漏及 ESG 移位发生。共计 25 例患者(12 例胸主动脉夹层，13 例胸、腹主动脉瘤)进行了随访，随访时间 1～59 个月(平均 18.5±15.1 个月)，生活、工作情况均良好。

3　讨论

AD 最好发于距主动脉及左锁骨下动脉开口数个厘米范围内的升、降主动脉[10]，累及升主动脉者(无论内膜撕裂部位和远端累及范围)称之为 Stanford A 型，累及降主动脉者(主要位于主动脉峡部)则称之为 Stanford B 型[10]。胸 AD 的临床预后极差，其中 A 型致死率为 5%～45%，B 型 6%～39%[11]。如主动脉主要分支受累(如肠系膜上动脉)，则死亡率高达 85%[12]。胸 AD 外科手术方法就是封堵主动脉破裂口(移植物置换和破裂口修补)，但外科术后死亡率可达 35%～50%。

ESG 植入术与外科手术目的相同，通过 ESG 来封堵动脉破裂口，达到防止假腔或动脉瘤进一步扩张破裂目的。此种方法大大降低了外科治疗引起心、肺、肾功能衰竭及截瘫发生的可能[4-6]。在实际操作中，明确主动脉破裂口的发生部位及数目是非常重要的。经验表明，如果破裂口距左锁骨下动脉开口的距离<1.0 cm，植入 ESG 时容易发生头臂血管遮盖，引起颅脑和上肢缺血及严重并发症；反之，如果植入部位距左锁骨下动脉开口的距离过远，则可能发生封堵不严，导致假腔持续存在和治疗失败。如本研究最早治疗的 2 例胸 AD，破裂口距左锁骨下动脉开口分别为 1.0 cm 和2.0 cm，由于操作经验不足，加之术中担心移植物遮挡左锁骨下动脉，最终导致破裂口封堵失败。因此，更详尽地观察破裂口部位，严格地选择适应证是保障治疗成功的必要条件；结合 CT 和血管造影检查，测量主动脉的管腔直径，定制适宜的 ESG 也是防止发生封堵不严的重要前提。

由于 AD 多发生于主动脉弓与降主动脉相延续的峡部，目前应用的 ESG 均为直筒式，这样，伸展后的 ESG 对主动脉弓管腔四周的黏附程度就会存在差异，特别是主动脉弓上、下壁之间，这种差异更大，因而存在封堵不全的可能。目前最好的解决方法是：①选择柔顺性好和径向张力强的金属内支架作为移植物支撑体；②以破裂口近心端正常血管管径的 1.1～1.2 倍作为定制 ESG 的最大直径；③提高操作者的经验和细致的影像观察、判断能力。

在临床，直径超过 4.5～5.0 cm 的主动脉瘤都应该进行治疗，以防止发生动脉瘤破裂[7]。自 Parodi 最早开始腔内隔绝术治疗 AAA 临床应用以来，成功率已达 95%以上[1,2,7]，低危和高危患者治疗后 30 天死亡率分别为 0.7%和 15.7%，大大低于外科术后情况。虽然腔内隔绝术治疗 AAA 术后内漏的发生仍有一定比例，且管状 ESG 内漏发生率要高于分叉型 ESG，但其半数以上均可自行消失[2,7]，因此，血管腔内隔绝术的临床治疗前景仍然广阔，特别是采用分叉型 ESG 治疗肾下型 AAA 的应用结果更加令人鼓舞。

本研究中最初 5 例均获满意治疗结果[8]，第 6 例发生 ESG 遮盖肾动脉，最终发生 1 侧肾功降低的并发

症，系因适应证选择不当所致。此例动脉瘤瘤颈长度虽超过 1.5 cm，但由于瘤颈与肾上 AAA 存在近 70° 的夹角，因此，在 ESG 植入中，对右肾动脉开口的定位出现偏差，最终导致动脉瘤虽被很好隔绝，但右肾动脉开口却被遮盖的不良后果。另 1 例发生术后死亡的 AAA 患者系肾周型 AAA，术中虽经后腹膜入路成功进行主动脉瘤颈的再造，动脉瘤得以有效隔绝，但术后发生了多器官衰竭而死亡。

综上所述，ESG 植入术可有效治疗 Stanford B 型胸 AD 和肾下 AAA 等主动脉病变，是一项极有应用前景的微创治疗技术。仔细判定和测量动脉破裂口发生部位、数目及腹主动脉瘤瘤颈长度、直径和成角等项指标，对选择适应证起决定性作用。操作者对导管技术的熟练程度同样影响治疗的安全性和有效性。

[参考文献]

[1] Parodi JC, Palmaz JC, Barone HD. Transfemoral intraluminal graft implantation for abdominal aortic aneurysms[J]. Ann Vasc Surg, 1991, 5(6): 491-499.

[2] Blum U, Voshage G, Laminer J, et al. Endoluminal stent-graft for infrarenal abdominal aortic aneurysms[J]. N Engl J Med, 1997, 336(1): 13-20.

[3] Chuter TA, Gordon RL, Reilly LM, et al. Abdominal aortic aneurysms in high-risk patients: short- to intermediate-term results of endovascular repair[J]. Radiology, 1999, 210(2): 361-365.

[4] Dake MD, Miller DC, Semba CP, et al. Transluminal placement of endovascular stent-grafts for the treatment of the descending aortic aneurysms[J]. N Engl J Med, 1994, 331(26): 1729-1734.

[5] Nienaber CA, Fattori R, Lund G, et al. Nonsurgical reconstuction of thoracic aortic dissection by stent-graft placement[J]. N Engl J Med, 1999, 340(20): 1539-1545.

[6] Sailer J, Peloschek P, Rand T, et al. Endovascular treatment of aortic type B dissection and penetration ulcer using commercially available stent-grafts[J]. AJR, 2001, 177(6): 1365-1369.

[7] Kaufman JA, Geller SC, Breuster DC, et al. Endovascular repair of abdominal aortic aneurysms: current status and future directions[J]. AJR, 2000, 175(2): 289-302.

[8] Zhang XT, Xu K, Zhang Q, et al. Abdominal aortic aneurysms: treatment with Zenith endoluminal stent-graft[J]. Chin J Radiol (Chinese), 2003, 37(11): 1012-1015.

[9] Liu J, Xu K, Zhang XT, et al. Experimental contrast study of homemade noncovered and covered polyurethane stent used in arterial system[J]. Chin J Med Imaging Technol (Chinese), 2003, 19(2): 129-132.

[10] De Sanctis RW, Doroghazi RM, Austen WG, et al. Aortic dissection[J]. N Engl J Med, 1987, 317(17): 1060-1067.

[11] Kato M, Matsuda T, Kaneko M, et al. Outcomes of stent-graft treatment of false lumen in aortic dissection[J]. Circulation, 1998, 98(Suppl 19): Ⅱ305-Ⅱ311.

[12] Cambria RP, Breuster DC, Gertler J, et al. Vascular complications associatetd with spontaneous aortic dissection[J]. J Vasc Surg, 1988, 7(2): 199-209.