·临床研究论著·

单纯前路与前后联合入路治疗退变性多节段脊髓型颈椎病的对比研究

田亚豪 郭健峰 吴巍 廖晖 李锋

【摘要】 **目的** 比较前路多节段(≥3)颈椎间盘切除椎管减压植骨融合内固定(ACDF)与后路单开门椎管扩大成形(ELAP)联合ACDF治疗伴颈椎后凸、巨大椎间盘突出的退变性多节段脊髓型颈椎病的疗效。**方法** 回顾性分析2014年1月至2019年1月于我院接受多节段ACDF或ELAP联合ACDF治疗的41例合并颈椎后凸畸形、巨大椎间盘突出的退变性多节段脊髓型颈椎病病人的临床资料,根据手术方式分为单纯前路组(21例)和前后联合入路组(20例),单纯前路组21例,男10例,女11例,年龄为(52.10±5.96)岁。前后联合入路组20例,男12例,女8例,年龄为(53.23±5.12)岁。记录病人手术时间、术中出血量、住院时间、疼痛视觉模拟量表(visual analogue scale,VAS)评分、日本骨科协会(Japanese Orthopedic Association,JOA)评分、Nurick评分、C_{2-7} Cobb角、局部后凸角(RK)、C_{2-7}矢状面垂直轴(SVA)。**结果** 前后联合入路组手术时间、出血量大于单纯前路组($P<0.05$)。两组住院时间的差异无统计学意义($P>0.05$)。末次随访,两组VAS评分、Nurick评分均小于术前,JOA评分大于术前,差异均有统计学意义($P<0.05$);前后联合入路组VAS评分、Nurick评分小于单纯前路组,JOA评分、JOA改善率大于单纯前路组,差异均有统计学意义($P<0.05$)。两组C_{2-7} Cobb角、RK均大于术前($P<0.05$),C_{2-7} SVA与术前比较,差异无统计学意义($P>0.05$)。两组C_{2-7} Cobb角、RK、C_{2-7} SVA比较,差异无统计学意义($P>0.05$)。**结论** 多节段ACDF、ELAP联合ACDF治疗合并颈椎后凸畸形、巨大椎间盘突出的退变性多节段脊髓型颈椎病均可显著改善病人的临床症状及颈椎曲度。与多节段ACDF比较,ELAP联合ACDF虽然手术创伤大但术式更安全,病人的临床症状效果改善更好。

【关键词】 退变性;多节段;脊髓型颈椎病;颈椎后凸;手术方式;椎管侵占率

Comparative Study on Effectiveness of Anterior and Anterior Combine Posterior for the Treatment of Degenerative Multilevel Cervical Spondylotic Myelopathy. *TIAN Ya-hao, GUO Jian-feng, WU Wei, LIAO Hui, LI Feng. Department of Orthopaedics, Tongji Hospital, Tongji Medical College, Huazhong University of Science and Technology, Wuhan 430030, China*

Corresponding author: LI Feng, E-mail: lifengmd@hust.edu.cn

【**Abstract**】 **Objective** To compare the efficacy of multilevel anterior cervical discectomy decompression and fusion (ACDF) and posterior single-door expansion laminoplasty combined with ACDF in the treatment of degenerative multilevel cervical spondylotic myelopathy accompanied with cervical kyphosis, compression from disc herniation and high occupying ratio greater than 50%. **Methods** The clinical and imaging data of patients with degenerative multilevel cervical spondylotic myelopathy accompanied with cervical kyphosis, disc herniation and high occupying ratio greater than 50% who were treated in our hospital from January 2014 to January 2019 were retrospectively analyzed. According to the surgical procedures, there were 21 cases in the anterior approach group, 10 males and 11 females, aged (52.10±5.96) years, and 20 cases in the anterior and posterior combined approach group, 12 males and 8 females, aged (53.23±5.12) years. The operation time, intraoperative bleeding, hospital stay, neck pain visual analogue scale (VAS), Japanese Orthopedic Association (JOA) score, Nurick score, C_{2-7} Cobb angle, region kyphosis angle (RK), C_{2-7} sagittal vertical axis (C_{2-7} SVA) preoperation and at the last follow-up were measured. **Results** The operation time was longer and intraoperative bleeding was greater in the anterior and posterior combined approach group than the

DOI:10.3969/j.issn.1674-8573.2022.05.001
基金项目:湖北省重点研发计划(2020BCB049)
作者单位:华中科技大学同济医学院附属同济医院骨科,武汉 430030
通信作者:李锋,E-mail:lifengmd@hust.edu.cn

anterior approach group ($P<0.05$). There was no significant difference in the hospital stay between the two groups. VAS scores and Nurick scores at the last follow-up were lower and JOA scores were higher than those preoperaton ($P<0.05$) in both groups. VAS score and Nurick score in the anterior and posterior combined approach group at the last follow-up were lower than those in the anterior approach group ($P<0.05$). JOA score and JOA improvement rate were greater in the anterior and posterior combined approach group than those in the anterior approach group ($P<0.05$). The C_{2-7} Cobb angle and RK at the last follow-up were increased as compared with those preoperation in both groups ($P<0.05$), and there was no significant difference in C_{2-7} SVA ($P>0.05$). The differences in the C_{2-7} Cobb angle, RK, and C_{2-7} SVA between the anterior and posterior combined approach group and the anterior approach group at the last follow-up showed no statistically significant difference ($P>0.05$). **Conclusion**　Anterior approach, anterior and posterior combined approach can significantly improve the clinical symptoms and cervical curvature of patients with degenerative multilevel cervical spondylotic myelopathy complicated with cervical kyphosis, compression from disc herniation and high canal occupying ratio. Although anterior and posterior combined approach is more invasive, it is safer and the improvement of clinical symptoms is better than anterior approach.

【Key words】　Degeneration; Multilevel; Cervical spondylotic myelopathy; Cervical kyphosis; Surgical operations; Occupying ratio

退变性脊髓型颈椎病是成年人最常见的脊髓损伤性疾病[1]，由于人口老龄化及电子产品的广泛使用，退变性多节段脊髓型颈椎病与退变性颈椎后凸常合并出现[2]，部分病人突出的椎间盘高度侵占椎管。病人表现为脊髓型颈椎病及颈椎后凸畸形的症状，保守治疗无效者多需要手术治疗[3]，目前尚无统一的手术方式。常用手术入路主要包括前路、后路、前后联合入路[4-5]。三种手术入路均存在不同的优缺点，既往研究显示单纯后路单开门椎管扩大成形（ELAP）对于椎管侵占率50%以上[6-7]、颈椎曲度异常的病人临床症状改善不明显，并且术后有加重颈椎后凸的风险[8-10]。关于前后联合入路与单纯前路治疗多节段脊髓型颈椎病伴颈椎后凸、高度椎管侵占率的对比性研究相对较少。本研究回顾性分析于我院接受前路多节段颈椎间盘切除椎管减压植骨融合内固定（ACDF）与ACDF联合ELAP治疗的多节段脊髓型颈椎病伴颈椎后凸、颈椎间盘突出、高度椎管侵占率的病人的临床资料，比较两种手术方式之间的差异，以期为临床工作提供参考。

资料与方法

一、纳入标准与排除标准

纳入标准：①年龄为40~60岁；②病历及影像学资料完整；③脊髓型颈椎病的症状、体征、持续时间＞3个月，保守治疗无效；④MRI显示3个及以上节段的颈脊髓受压；⑤C_{2-7} Cobb角≤-5°；⑥至少一个椎间盘水平椎管侵占率＞50%；⑦致压物来自脊髓前方。

排除标准：①颈椎后纵韧带骨化；②颈椎肿瘤、外伤、感染、畸形、无菌性炎症、既往手术史；③合并胸椎及腰椎疾病；④运动神经元疾病；⑤僵硬性颈椎后凸畸形：动力位片颈椎后凸减少＜50%[11]；⑥病变位于椎体后方。

二、一般资料

回顾性分析2014年1月至2019年1月于我院接受手术治疗的颈椎病病人的临床资料，共纳入41例病人。所有手术由同一组医生完成，按手术方式分为单纯前路组和前后联合入路组。单纯前路组21例，男10例，女11例，年龄为（52.10±5.96）岁；ACDF 3节段15例，4节段5例，5节段1例。前后联合入路组20例，男12例，女8例，年龄为（53.23±5.12）岁；ELAP 3节段3例，4节段5例，5节段12例，ACDF 1节段20例。两组一般资料比较，差异无统计学意义（$P>0.05$，表1）

三、手术方法与术后护理

（一）单纯前路组

气管插管全身麻醉，连接神经电生理监测，病人取仰卧位，颈部后伸。沿颈横纹切开，Smith-Robinson入路显露至椎体前方，安放Casper牵开器，先处理脊髓受压最重节段，切除椎间盘，安装椎体间撑开器，行椎体间撑开，松解两侧钩椎关节，高速磨钻及椎板咬钳去除椎体后缘骨赘、后纵韧带，选择合适大小的Cage植入椎间隙，预弯钛板置于椎体前方，螺钉固定。

（二）前后联合入路组

气管插管全身麻醉，连接神经电生理监测，病人取俯卧位，颈部屈曲。沿颈后部正中切开，显露手术节段椎板及侧块，左侧为开门侧，右侧为门轴侧，将椎板自左向右推开，微型板固定，门轴侧植骨，放置引流管，缝合切口。病人麻醉状态下翻身，取仰卧

表1 两组一般资料比较

组别	例数	性别(男/女,例)	年龄($\bar{x}\pm s$,岁)	身体质量指数($\bar{x}\pm s$,kg/m^2)	症状持续时间($\bar{x}\pm s$,月)
单纯前路组	21	10/11	52.10±5.96	23.69±3.09	14.29±15.94
前后联合入路组	20	12/8	53.23±5.12	23.77±3.58	9.08±9.93
$t(\chi^2)$值	-	0.631	-0.569	-0.067	1.055
P值	-	0.427	0.573	0.947	0.299

位,脊髓受压最重节段行ACDF术式。

(三)术后护理

术后给予预防感染、镇痛、消水肿、营养神经等药物治疗。记录术后并发症:声音嘶哑、吞咽困难、轴性症状、C5神经根症状、脑脊液漏、脊髓神经损伤等。24 h引流量小于30 mL,拔除引流管。无特殊情况术后1天佩戴颈托下床活动,颈围领制动4周。

四、疗效评估

记录术前及末次随访时颈椎疼痛视觉模拟量表(visual analogue scale,VAS)评分、日本骨科协会(Japanese Orthopedic Association,JOA)评分、Nurick评分,计算JOA改善率=(末次随访JOA评分-术前JOA评分)/(17-术前JOA评分)。

末次随访时行无支柱站立位颈椎正侧位X线检查,评估骨性融合率。测量术前及末次随访颈椎矢状位参数:①$C_{2\text{-}7}$ Cobb角:C_2椎体下终板与C_7椎体上终板切线的交角;②局部后凸角(RK):上端椎上终板与下端椎下终板连线的交角,后凸记为负值,前凸记为正值;③$C_{2\text{-}7}$矢状面垂直轴(SVA):经C_2椎体中心的垂线与C_7椎体后上缘的连线的距离。

五、统计学方法

采用SPSS 25.0(IBM公司,美国)进行数据分析,符合正态分布的计量资料以均数±标准差($\bar{x}\pm s$)形式表示,组间比较采用独立样本t检验,组内比较采用配对t检验,计数资料采用卡方检验。以$P<0.05$为差异有统计学意义。

结 果

所有病人均顺利完成手术。前后联合入路组手术时间、术中出血量大于单纯前路组,差异有统计学意义($P<0.05$,表2);前后联合入路组住院时间大于单纯前路组,单纯前路组随访时间大于前后联合入路组,差异无统计学意义($P>0.05$,表2)。两组末次随访时VAS评分、Nurick评分均小于术前,JOA评分大于术前,差异有统计学意义($P<0.05$,表3)。末次随访时,前后联合入路组VAS评分、Nurick评分均小于单纯前路组,JOA评分大于单纯前路组,差异有统计学意义($P<0.05$,表3)。前后联合入路组JOA改善率大于单纯前路组,差异有统计学意义($P<0.05$,表3)。

末次随访,两组$C_{2\text{-}7}$ Cobb角、RK均大于术前($P<0.05$),$C_{2\text{-}7}$ SVA与术前比较,差异无统计学意义($P>0.05$)。两组$C_{2\text{-}7}$ Cobb角、RK、$C_{2\text{-}7}$ SVA比较,差异无统计学意义($P>0.05$,表3)。

单纯前路组6例术后声音嘶哑,其中1例4节段ACDF至末次随访时仍然声音嘶哑,考虑单侧喉返神经损伤;1例脑脊液漏;3例吞咽困难;3例抱怨低头受限。前后联合入路组1例发生脑脊液漏,5例轴性症状,1例C5神经根综合征。至末次随访时所有病人均获得骨性融合,无内固定脱出、移位、断裂发生。

典型病例见图1、2。

讨 论

一、发病机制与临床表现

颈髓受压超过3个节段定义为多节段脊髓型颈椎病[12],$C_{2\text{-}7}$ Cobb角≤-5°定义为颈椎后凸畸形[13]。退变性颈椎间盘突出与退变性颈椎后凸常合并发生,其机制为低头使椎间盘内压力增大,加速椎间盘退变,椎间盘高度降低加速颈椎后凸,两者相互作用[14]。突出的颈椎间盘压迫脊髓、继发颈椎椎管狭

表2 两组手术时间、出血量、住院时间及随访时间比较($\bar{x}\pm s$)

组别	例数	手术时间(min)	术中出血量(mL)	住院时间(d)	随访时间(月)
单纯前路组	21	276.67±75.93	192.67±112.28	13.86±5.55	15.14±2.65
前后联合入路组	20	351.23±77.86	396.15±189.80	14.00±4.69	14.86±2.03
t值	-	-2.756	-3.943	-0.077	0.345
P值	-	0.010	<0.001	0.939	0.733

表3　两组临床症状评分及影像学参数比较($\bar{x}\pm s$)

组别	例数	VAS(分)		Nurick(分)		JOA(分)		JOA改善率(%)
		术前	末次随访	术前	末次随访	术前	末次随访	
单纯前路组	21	5.79±1.62	2.95±2.07*	3.53±0.84	1.53±1.58*	6.84±1.34	12.79±3.88*	58.76±31.58
前后联合入路组	20	6.31±2.59	1.23±0.93*	3.77±0.93	0.54±0.66*	5.46±1.51	15.62±0.87*	87.31±8.91
t值	–	−0.802	3.099	−0.811	2.746	2.846	−3.436	−3.900
P值	–	0.433	0.004	0.424	0.010	0.008	0.002	0.001

组别	例数	$C_{2\text{-}7}$ Cobb角(°)		RK(°)		$C_{2\text{-}7}$ SVA(mm)	
		术前	末次随访	术前	末次随访	术前	末次随访
单纯前路组	21	−11.05±7.97	9.09±9.10*	−16.39±11.23	2.82±11.02*	18.71±13.03	22.90±11.97
前后联合入路组	20	−8.33±10.41	12.06±12.67*	−10.73±7.27	4.02±8.77*	22.22±14.58	16.01±12.43
t值	–	−0.860	−0.797	−1.613	−0.331	−0.729	1.607
P值	–	0.396	0.431	0.117	0.743	0.471	0.118

注：与术前比较，*$P<0.05$

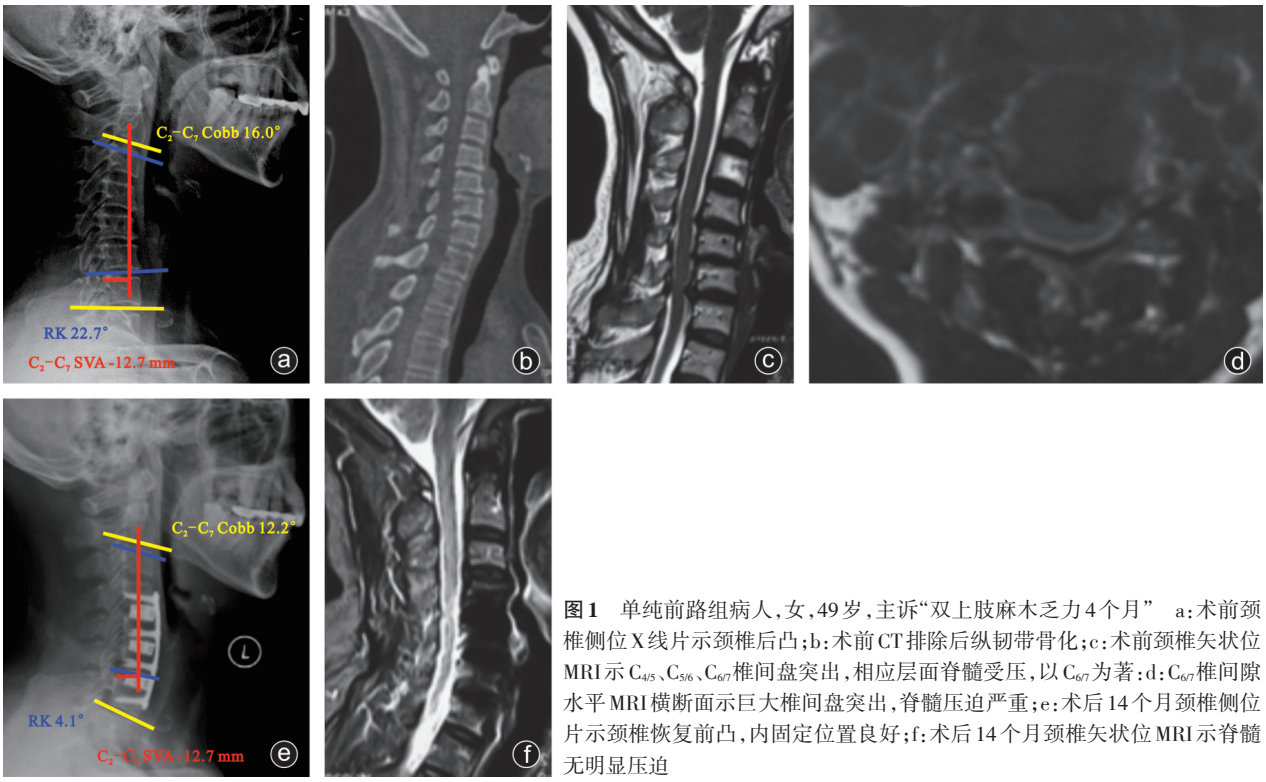

图1　单纯前路组病人，女，49岁，主诉“双上肢麻木乏力4个月”　a：术前颈椎侧位X线片示颈椎后凸；b：术前CT排除后纵韧带骨化；c：术前颈椎矢状位MRI示$C_{4/5}$、$C_{5/6}$、$C_{6/7}$椎间盘突出，相应层面脊髓受压，以$C_{6/7}$为著；d：$C_{6/7}$椎间隙水平MRI横断面示巨大椎间盘突出，脊髓压迫严重；e：术后14个月颈椎侧位片示颈椎恢复前凸，内固定位置良好；f：术后14个月颈椎矢状位MRI示脊髓无明显压迫

窄，颈椎后凸畸形导致脊髓张力增加、微循环受损[15]，病人表现为颈部疼痛、四肢感觉运动功能障碍，严重者可导致瘫痪，对于保守治疗无效者，多需要手术治疗，手术治疗原则为减压，同时兼顾矫形。

二、临床疗效的对比分析

良好的脊髓减压是临床症状显著改善的基础。既往研究显示ACDF治疗多节段脊髓型颈椎病病人临床症状显著改善[16]，前后联合入路同样也可获得显著的临床症状改善[17]。本研究结果显示两组末次随访时病人的VAS、JOA、Nutrick评分均较术前显著改善。但是末次随访时前后联合入路组的VAS、Nutrick评分显著低于单纯前路组，JOA评分、JOA改善率显著大于单纯前路组。其主要原因可能为对于高度椎管侵占率的病人，ACDF操作空间小，术者恐惧损伤脊髓，可能减压不彻底，本研究中2例4节段ACDF病人、1例5节段ACDF症状改善不明显，其中1例再次接受单开门术式，2例保守治疗。而前后联合入路手术先行后路单开门椎管扩大成形术，脊髓向后漂移，远离致压物，再行ACDF更加安全，并且脊髓前后方均实现减压。

前后联合入路组手术一期完成，为了减小手术创伤，仅对椎管侵占率最大的节段行ACDF术式，单

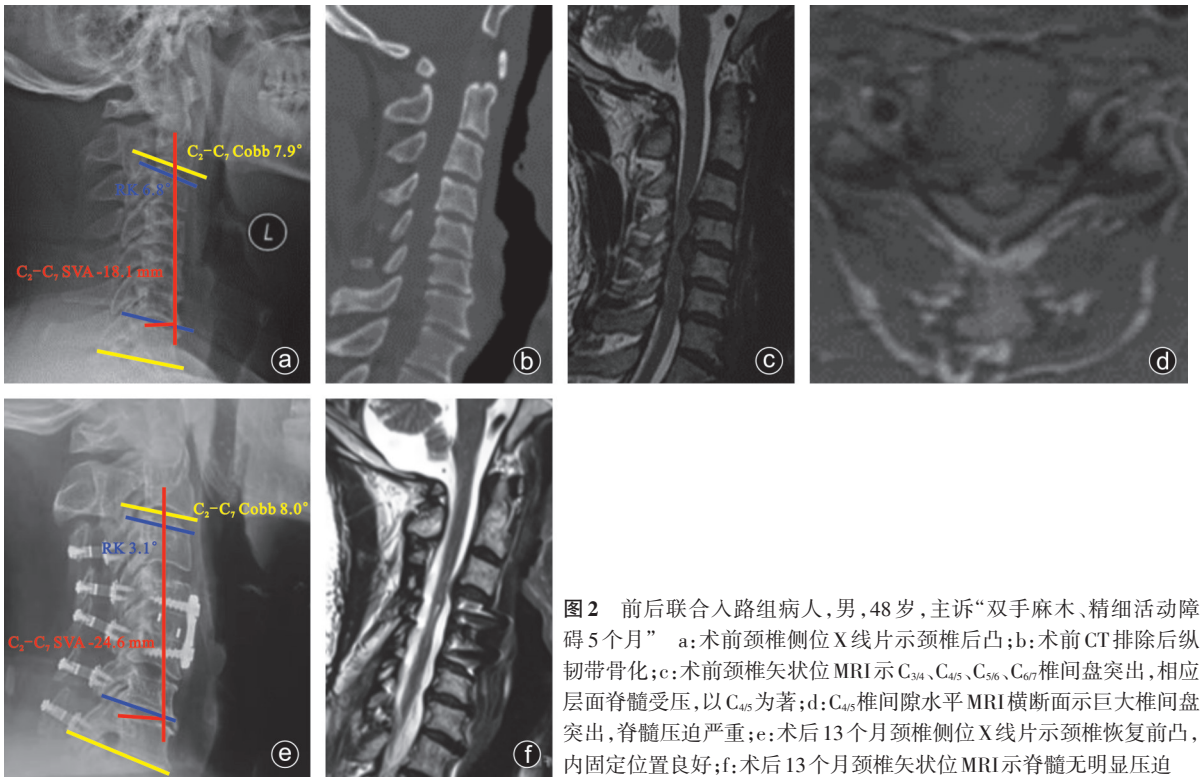

图2 前后联合入路组病人，男，48岁，主诉“双手麻木、精细活动障碍5个月” a：术前颈椎侧位X线片示颈椎后凸；b：术前CT排除后纵韧带骨化；c：术前颈椎矢状位MRI示$C_{3/4}$、$C_{4/5}$、$C_{5/6}$、$C_{6/7}$椎间盘突出，相应层面脊髓受压，以$C_{4/5}$为著；d：$C_{4/5}$椎间隙水平MRI横断面示巨大椎间盘突出，脊髓压迫严重；e：术后13个月颈椎侧位X线片示颈椎恢复前凸，内固定位置良好；f：术后13个月颈椎矢状位MRI示脊髓无明显压迫

纯前路组经自然间隙入路，创伤小，其手术时间、术中出血量显著小于前后联合入路组。部分学者认为可分期手术，视病人术后效果再决定是否行二期手术，但是对手术的恐惧可能限制病人再次接受手术治疗，本研究单纯前路组2位临床症状无明显改善的病人拒绝再次手术治疗。多节段ACDF不可避免颈椎活动度丢失，本研究中单纯前路组部分病人抱怨低头受限，多节段ACDF增加了邻近节段椎间盘内压力，但与邻椎病的发生尚无明确相关性[18]，末次随访时病人均获得骨性融合，无邻椎病发生。

行ACDF手术节段越长，并发症发生率越高[19]。部分学者认为大于3个节段的脊髓型颈椎病，前路手术不再适用，侯铁胜等[16]认为4节段脊髓型颈椎病也可选择单纯前路手术。我们的研究结果同样显示单纯前路组并发症多，尤其4个及以上节段ACDF，甚至一例病人发生单侧喉返神经损伤，前后联合入路组术后并发症主要与颈后部肌肉剥离有关，至末次随访时均痊愈，多节段ACDF并发症多可能是两组住院时间的差异无统计学意义的原因。因此多节段ACDF需严格把握适应证，术中必要时辅以显微操作工具，4节段及以上ACDF适用于手术经验丰富者。ELAP联合ACDF虽然创伤大，但术式更加安全。

三、颈椎曲度的对比分析

前路手术通过椎前软组织松解、椎体间续贯撑开、钛板固定、螺钉提拉实现矫形，单节段ACDF可实现3°~5°矫形[20]。颈椎前路椎体次全切除植骨融合术（ACCF）手术创伤大、风险高、矫形能力不如ACDF[21]。人工椎间盘置换虽然可保留颈椎活动度，由于其适应证要求严格[18]，尚未广泛使用。零切迹椎间融合器在维持颈椎曲度及椎间隙高度方面不如钉板系统[22]。本研究中ACDF使用钉板系统，两组病人末次随访时颈椎后凸均显著矫正。ELAP联合ACDF虽然椎间撑开的节段少，但是由于椎管侵占率最大节段多位于后凸顶点，并且后方软组织松解后使ACDF可达到最大矫形能力，因此末次随访两组颈椎曲度的差异无统计学意义。此外，可能因为前后联合入路组病人末次随访临床症状恢复更好，由于临床症状的缓解，颈椎曲度部分自行矫正。

四、总结

对于合并颈椎后凸、高度椎管侵占率、病变主要来自脊髓前方的退变性多节段脊髓型颈椎病病人的手术治疗，通过术前影像学资料及症状体征评估尽可能减少手术节段。对于身体、经济状况良好者建议优先选择前后联合入路术式；对于身体、经济状况较差者可选择3节段ACDF；4或5节段ACDF应慎重选择，适用于手术经验丰富者。本研究仍存在一些不足之处，纳入样本量较小，随访时间较短，仅纳入了术前与末次随访时的临床与影像学资料。

单纯前路、前后联合入路治疗合并颈椎后凸畸形、巨大椎间盘突出的退变性多节段脊髓型颈椎病的病人均可显著改善临床症状及颈椎曲度。与单纯ACDF相比，ELAP联合ACDF虽然手术创伤大，但术式更安全，病人的临床症状改善效果更好。

参 考 文 献

[1] Gibson J, Nouri A, Krueger B, et al. Degenerative cervical myelopathy: a clinical review[J]. Yale J Biol Med, 2018, 91(1): 43-48.

[2] Shin Y, Han K, Lee YH. Temporal trends in cervical spine curvature of South Korean adults assessed by deep learning system segmentation, 2006 - 2018 [J]. JAMA Netw Open, 2020, 3(10): e2020961.

[3] Fehlings MG, Tetreault LA, Kurpad S, et al. Change in functional impairment, disability, and quality of life following operative treatment for degenerative cervical myelopathy: a systematic review and meta-analysis[J]. Global Spine J, 2017, 7(3 Suppl): 53S-69S.

[4] Davies BM, Francis JJ, Butler MB, et al. Current surgical practice for multi-level degenerative cervical myelopathy: findings from an international survey of spinal surgeons[J]. J Clin Neurosci, 2021, 87: 84-88.

[5] Nunna RS, Khalid S, Chiu RG, et al. Anterior *vs* posterior approach in multilevel cervical spondylotic myelopathy: a nationwide propensity-matched analysis of complications, outcomes, and narcotic use[J]. Int J Spine Surg, 2022, 16(1): 88-94.

[6] Hirai T, Kawabata S, Enomoto M, et al. Presence of anterior compression of the spinal cord after laminoplasty inhibits upper extremity motor recovery in patients with cervical spondylotic myelopathy[J]. Spine (Phila Pa 1976), 2012, 37(5): 377-384.

[7] Chen GD, Lu Q, Sun JJ, et al. Effect and prognostic factors of laminoplasty for cervical myelopathy with an occupying ratio greater than 50%[J]. Spine (Phila Pa 1976), 2016, 41(5): 378-383.

[8] Suda K, Abumi K, Ito M, et al. Local kyphosis reduces surgical outcomes of expansive open-door laminoplasty for cervical spondylotic myelopathy[J]. Spine (Phila Pa 1976), 2003, 28(12): 1258-1262.

[9] Yamazaki A, Homma T, Uchiyama S, et al. Morphologic limitations of posterior decompression by midsagittal splitting method for myelopathy caused by ossification of the posterior longitudinal ligament in the cervical spine[J]. Spine (Phila Pa 1976), 1999, 24(1): 32-34.

[10] Sakai K, Yoshii T, Hirai T, et al. Impact of the surgical treatment for degenerative cervical myelopathy on the preoperative cervical sagittal balance: a review of prospective comparative cohort between anterior decompression with fusion and laminoplasty[J]. Eur Spine J, 2017, 26(1): 104-112.

[11] O'Shaughnessy BA, Liu JC, Hsieh PC, et al. Surgical treatment of fixed cervical kyphosis with myelopathy [J]. Spine (Phila Pa 1976), 2008, 33(7): 771-778.

[12] Fan XW, Wang ZW, Gao XD, et al. The change of cervical sagittal parameters plays an important role in clinical outcomes of cervical spondylotic myelopathy after multi-level anterior cervical discectomy and fusion[J]. J Orthop Surg Res, 2019, 14(1): 429.

[13] Virk S, Lafage R, Elysee J, et al. The 3 sagittal morphotypes that define the normal cervical spine: a systematic review of the literature and an analysis of asymptomatic volunteers[J]. J Bone Joint Surg Am, 2020, 102(19): e109.

[14] Lafage R, Challier V, Liabaud B, et al. Natural head posture in the setting of sagittal spinal deformity: validation of chin-brow vertical angle, slope of line of sight, and mcgregor's slope with health-related quality of life[J]. Neurosurgery, 2016, 79(1): 108-115.

[15] Qiao J, Zhu F, Liu Z, et al. Measurement of thoracic inlet alignment on MRI: reliability and the influence of body position [J]. Clin Spine Surg, 2017, 30(4): E377-E380.

[16] 侯铁胜, 严宁, 虞舜志, 等. 前路手术治疗4节段脊髓型颈椎病的疗效分析[J]. 中华骨科杂志, 2015, 35(11): 1129-1135.

[17] Yeh KT, Lee RP, Chen IH, et al. Laminoplasty with adjunct anterior short segment fusion for multilevel cervical myelopathy associated with local kyphosis[J]. J Chin Med Assoc, 2015, 78(6): 364-369.

[18] Xu S, Liang Y, Yu G, et al. Exploration on sagittal alignment and clinical outcomes after consecutive three-level hybrid surgery and anterior cervical discectomy and fusion: a minimum of a 5-year follow-up[J]. J Orthop Surg Res, 2020, 15(1): 79.

[19] Koller H, Hempfing A, Ferraris L, et al. 4-and 5-level anterior fusions of the cervical spine: review of literature and clinical results[J]. Eur Spine J, 2007, 16(12): 2055-2071.

[20] Gillis CC, Kaszuba MC, Traynelis VC. Cervical radiographic parameters in 1- and 2-level anterior cervical discectomy and fusion[J]. J Neurosurg Spine, 2016, 25(4): 421-429.

[21] Li Z, Huang J, Zhang Z, et al. A comparison of multilevel anterior cervical discectomy and corpectomy in patients with 4-level cervical spondylotic myelopathy: a minimum 2-year follow-up study: multilevel anterior cervical discectomy[J]. Clin Spine Surg, 2017, 30(5): E540-E546.

[22] Sun B, Shi C, Wu H, et al. Application of zero-profile spacer in the treatment of three-level cervical spondylotic myelopathy: 5-year follow-up results[J]. Spine (Phila Pa 1976), 2020, 45(8): 504-511.

（收稿日期：2022-04-17）

（本文编辑：龚哲妮）

引用格式

田亚豪, 郭健峰, 吴巍, 等. 单纯前路与前后联合入路治疗退变性多节段脊髓型颈椎病的对比研究[J]. 骨科, 2022, 13(5): 385-390. DOI: 10.3969/j.issn.1674-8573. 2022.05.001.