Application of MRI in molecular imaging

WEN Ming[1], *LI Shao-lin*[2*]

(1. *Department of Radiology, the First Affiliated Hospital of Chongqing University of Medical Sciences, Chongqing* 400016, *China*; 2. *Institute of Radiological Sciences, Basic Medical College of Chongqing University of Medical Sciences, Chongqing* 400016, *China*)

[**Abstract**] Molecular imaging can be broadly defined as the in vivo characterization and measurement of biologic processes at the cellular and molecular level. MR is noninvasive which allows longitudinal studies. Another advantage of MR is that it has higher spatial and excellent resolution in vivo imaging. It is also quite beneficial for detecting the characterization and quantification of biological processes at the cellular and subcellular levels within intact living organisms. MR technique plays a particularly important role in molecular imaging.

[**Key words**] Molecular imaging; Magnetic resonance imaging

磁共振成像用于分子影像学研究

文　明[1]　综述，李少林[2*]　审校

(1. 重庆医科大学附属第一医院放射科，重庆　400016；2. 重庆医科大学基础医学院放射医学教研室，重庆　400016)

[**摘　要**] 分子影像学可广义定义为在活体内进行细胞和分子水平的生物过程描述和测量，而磁共振不仅具有非侵袭性，在活体成像中有着极精细的空间分辨率和极佳的组织分辨率，还可在活体器官的细胞或亚细胞水平定性与定量生物学过程。所以，磁共振技术在分子影像学研究中扮演了极其重要的角色。

[**关键词**] 分子影像学；磁共振成像

[**中图分类号**] R445.2　[**文献标识码**] A　[**文章编号**] 1003-3289(2007)01-0147-04

基因组学和蛋白质组学的迅猛发展，提供了人类多种疾病发生发展过程中分子的系列变化，如启动疾病发生的分子、促进疾病发展的分子、疾病预后的分子、评估治疗效果的分子等。伴随着这些发展，诞生了一门新兴的学科——分子影像学，它是以分子生物学为基础，借助现代医学影像技术，显示基因水平的一种成像模式。本文拟对分子影像学的概念特别是磁共振成像技术在分子影像学中的临床应用前景进行综述。

1　分子影像学基本概念及研究意义[1-3]

正如美国马萨诸塞州总医院放射科 Weissleder 博士所说，分子影像学可广义定义为对活体内进行的细胞和分子水平的生物过程描述和测量，即利用目前临床上广泛应用的医学影像技术对生物体内部的生理和病理过程，在分子水平上进行无损伤的实时成像，了解体内特异性基因或蛋白质表达的部位、水平、分布及持续时间，具有传统影像成像手段所不具有的优点：无创伤、实时、活体、特异、精细显像（分子水平）等。与传统的影像诊断学不同，分子影像学着眼于探测构成疾病基础的分子异常，而不是对由这些分子改变所构成的最终结果进行成像，最突出的特点是用影像的手段非侵入性地对活体内参与生理和病理过程的分子进行定性或定量可视化观察。由此可见，分子影像学在临床医学、应用生物学等领域有着极其巨大的应用和开发前景。

分子影像学研究的意义包括：①在诊断方面，通过对肿瘤发生过程中的关键标记分子进行成像，可在活体内直接观察到疾病起因、发生、发展等一系列的病理生理变化和特征，而不仅仅显示疾病终末期的解剖改变。②在治疗方面，观察药物作用过程中一些关键的标记分子有没有改变，即可推论这种治疗有无效用。③在药物开发方面，通过设计特异性探针，直接在体内显示药物治疗靶点的分子改变，通过建立高通量的影像学分析系统，可大大加快药物的筛选和开发。④在基因功能分析以及基因治疗的研究方面，通过设计一系列特异性探针，建立高通量的基因功能体内分析系统，可实时显示该基因在体内表达的丰度、作用过程，也可在体内观察目的基因

[**基金项目**] 本课题受重庆市卫生局科研基金(062025)和重庆医科大学优秀博士创新基金(CX0620)资助。

[**作者简介**] 文明(1964－)，男，重庆市人，博士，副主任医师。研究方向：分子影像学。E-mail：liuyucun65@163.com

[**通讯作者**] 李少林，重庆医科大学基础医学院放射医学教研室，400016。E-mail：lishaolin@cqums.edu.cn

[**收稿日期**] 2006-09-14　[**修回日期**] 2006-11-08

表达效率，直接评价疗效。

2 分子影像学中的 MRI 技术

目前，已有多种现代影像学技术应用于分子影像学研究[1,4]，如核医学影像中单光子发射计算机断层显像(SPECT)和正电子体层成像(PET)，光学影像中的近红外线荧光影像技术(NIR)以及放射影像中的 MRI 技术。其中 MRI 由于有着极精细的空间分辨率和极佳的组织分辨率，可在高分辨地显示组织解剖结构的同时，对深部组织的分子影像学特征进行精细、准确的定位、定量分析，在分子影像学应用中具有其他影像学技术不可比拟的优越性，是最理想的分子影像学分析技术。

分子成像需要解决几个关键的问题[1]，即有效的高亲和力成像探针，探针除具有合适的药效学，还具有克服生物传递屏障(血管、组织间隙、细胞膜)的能力；合适的扩增方法(包括化学或生物学方法)；敏感、快速而高分辨力的成像系统，其中制备特异性高亲和力的靶向探针是活体分子显像的关键因素。另外，MRI 最大的缺点是对信号探测的敏感性较低，一般只检测到组织中 μmol 级的顺磁性成分含量。针对这些特点，研究中常采用以下措施来加以解决。

2.1 以超顺磁性纳米材料为基础的特异性分子探针　MR 分子成像特异性探针通常包括转运体及其携带的对比剂，转运体主要有微粒(脂质体、乳剂)、纳米多分支聚合体、病毒构建体等，研究较多的对比剂是一种超顺磁性氧化铁(SPIO)纳米颗粒。SPIO 具有磁力矩，体积小，不能被晶格方向阻止，在磁场中单个磁力矩沿着磁场自由排列，形成单个自旋，加之网络力矩至少高于顺磁自旋集合 4 个量级，于是形成了可以使周围质子出现相位差的巨大微观磁场梯度，导致质子去相位的 T2 弛豫加速，使组织 T2 加权像信号显著降低，是一种典型的 MR 阴性对比剂。在通过静脉注射进人体后，SPIO 主要是由人体网状内皮系统中的吞噬细胞摄取，聚集在网状内皮细胞丰富的组织和器官如肝、脾、淋巴结中[5,6]。

另一类特异性探针是顺磁性复合物，主要有 Mn^{2+}、Mn^{3+}、Gd^{3+} 离子的大分子螯合物，以 Gd^{3+} 离子的研究较为广泛，它具有的优点是：①存在 7 个未配对的电子，顺磁性高；②电子弛豫时间相对较长；③形成的螯合剂相当稳定，还具有高热动力学稳定性，可以避免游离的 Gd^{3+} 离子释放而产生毒性[7]。

2.2 以报告基因为基础的 MR 分子影像学[1,3,4,8-12]　报告基因即基因的表达产物能与携带影像学标记物的分子探针特异性结合，从而可为影像学设备所检测到的基因，这些基因编码产物包括胞嘧啶脱胺酶、精胺酸激酶、酪氨酸酶、β-半乳糖苷酶等。近年来以人转铁受体(human transferrin receptor，HTfR)为报告基因的 MRI 体内转基因表达分析系统受到广泛关注。HTfR 基因表达 85-kDa 的跨膜蛋白，其主要功能是将血液循环和细胞外的铁转运到细胞内，在细胞铁代谢、维持血浆铁平衡中有着重要的生理功能。在 MR 分子影像学成像中，将 HTfR 基因导入靶细胞，在靶细胞内高水平表达 HTfR，可将细胞外的顺磁性铁分子(如含铁蛋白)转运到细胞内，增加靶细胞的顺磁性，使靶细胞的 T1 和 T2 弛豫时间变短，在 T1 加权像呈现较高信号，从而获得靶细胞的特异性 MR 成像。

另一个热点研究的报告基因是酪氨酸酶，它是催化合成黑色素的关键酶。黑色素是一种阴离子，能与铁等金属高效结合，降低了金属回旋的相关性时间，使 MR 的 T1 弛豫时间变短，表现为特征性的 T1 加权像高信号。

实验还发现，β-半乳糖苷酶可以水解 β-半乳糖与 MR 对比剂钆螯合物内部水的结合位点，可导致钆螯合物含量增加，并改变氢质子的弛豫时间，增加弛豫率。这样，根据 β-半乳糖苷酶水解反应前后氢质子弛豫率的变化，使用 MR 扫描即可检测细胞内 β-半乳糖苷酶的活性。

2.3 磁共振波谱成像技术　磁共振波谱(magnetic resonance spectroscopy，MRS)通过评价特定标记底物代谢水平的改变，利用 MR 现象和化学移位作用进行特定原子核及化合物的定量分析，能检测出许多与生化代谢有关的化合物，并以图像形式表现出来，已经成为研究蛋白质、核酸、多糖等生物大分子及组织、器官活体状态的有力工具[1]。

2.4 生物素/亲和素系统用于 MR 分子成像扩增系统　由于 MR 敏感性较低，在用于分子影像中的一个重要措施就是标记分子的 MR 信号能够被扩增系统放大。据报道，亲和素(avidin，AV)与生物素的高亲和力不仅能使二者在极低浓度下快速、不可逆的结合，还能在极度非适宜环境下保持复合体的稳定，这一特性使得生物素/亲和素系统(ABS)成为近年来进展迅速的一门生物学技术，并初步应用于 MR 的分子成像中，为 MR 对比剂的研究和发展带来了新的思路和方向[13]。

3 MRI 在分子影像学中的应用

3.1 SPIO 和以 HTfR 作为报告基因的研究[5,14,15]　采用 SPIO 磁化标记细胞以 HTfR 作为报告基因，技术较为简单，可用于标记不同的物种(如裸鼠、大鼠及人类等哺乳动物)的始祖细胞或肿瘤细胞。研究发现，与未标记细胞相比，标记细胞的生存能力、分化能力及凋亡率都没有随着时间推移而发生改变。

近年来，以提高 SPIO 的靶向性为目的进行了一系列的研究，如改进的右旋糖酐包被的超顺磁性单晶氧化铁-46L 磁化微粒可有效进入细胞内，之后在裸鼠腹部两侧分别植入转染的工程化 HTfR 阳性细胞，植入后 10～14 天将磁化微粒注入裸鼠体内，MR 显示 HTfR 阳性细胞的摄入明显增加，提示有 HTfR 基因的表达[14,16,17]；而在 SPIO 外包装不带电荷的葡聚糖或阴离子半合成物包被标记造血始祖细胞，通过测量 MR 信号强度和 T1 和 T2 弛豫时间，发现 SPIO 探针能够标记造血始祖细胞，并能够被临床上常规使用的 1.5T MR 机检测；进一步将该微粒注射到无胸腺的小鼠体内，MR 观察到在注射后的 1、4、24、48 h 小鼠的肝脏、脾脏信号强度明显降低，骨髓的信号强度在注射后 24 和 48 h 降低，可见使用1.5T MR 机可以检测微粒在活体内的分布情况[5,18]。

为了使对比剂的使用范围更广泛，学者们还尝试用多分支聚合体作为铁转染介质，合成了氧化铁包被的多分支聚合体，结果发现，不论细胞的起源和种系如何，氧化铁均可以在相同的方式下被非特异性摄取[19,20]。同样，脂染(Lipofec-

tion)技术通过静电作用而自我装配形成复合体，使得对比剂进入细胞更容易，是一种简单、有效的方法[18]。

3.2 Gd^{3+}离子的应用[7,21] MR分子影像研究集中在寻找以Gd^{3+}离子为基础的特异性分子探针的开发上。例如，用葡萄糖连接多分支聚合体-Gd-(DTPA)，在糖受体高表达的肿瘤细胞如前列腺癌中出现明显摄取。

3.3 以酪氨酸酶为报告基因的研究[22] 用酪氨酸酶作MR报告基因的黑色素系统可以避免分子探针作用于底物。研究显示，在实验中将构建编码酪氨酸酶基因的cDNA序列克隆入包含治疗基因的cDNA序列的表达载体，由于信息被编码入同一个质粒，酪氨酸酶基因和治疗基因同时被表达。当酪氨酸酶基因被诱导产生黑色素后，MR检测发现因黑色素细胞对顺磁性金属螯合物，造成T1值缩短。另有实验将含酪氨酸酶基因完全cDNA的pcDNA3Tyr质粒转染到HepG2细胞，并在其表达中生成黑色素，也发现MR的T1值缩短，T1加权像信号强度的变化与转染质粒剂量呈正相关。

3.4 MRS的应用 用MRS分析区别信号改变，也是一种潜在的测定基因表达的方法[1]。有报道，在对27例儿童脑肿瘤的MRS扫描，检测胆碱/N-乙酰天冬胺酸盐比值变化和肿瘤相对血容量，结果发现，若胆碱/N-乙酰天冬胺酸盐比值和肿瘤相对血容量值升高，则提示肿瘤处于进展期，其敏感性和特异性分别为89%、88%，可见MRS预测肿瘤的恶性程度方面有很大的作用[23]。

3.5 ABS的应用 有学者在正常小鼠尾静脉内注射Gd 0.03 mmol/kg的树枝化聚酰胺，4 min后再注射400 μg AV，发现随后2 min上腔静脉内信号降低到增强前水平，但肝脏信号则逐渐上升，提示AV追捕是消除血液内大分子对比剂简单而有效的手段[13]。

4 MRI分子影像学展望

作为一门新的科学，分子影像学的研究尚处于起步阶段。1999年，来自世界各地的数十位不同学科和领域的学者聚集美国，召开了首次分子影像学专门会议，并在2002年8月于美国波士顿举行的第一次年会上，成立了分子影像学学会(society of medical imaging, SMI)，创办了学会期刊《Molecular Imaging》，对分子影像学的未来发展、应用前景描绘了令人振奋的图画。Weisseleder博士也撰文预测本学科将在5～15年进入大发展时期，届时有一大批新的分子影像学诊断药物(探针)和新型的分子影像学诊断技术和设备进入临床应用[1]。正是预计到这一新领域巨大的发展前景，美国国立卫生研究院宣布相关的一系列计划并提供实施经费以推动其发展。这也为我们在该领域奋起直追，赶超世界先进水平提供了良好的机遇。鉴于此，2002年10月我国科学家在浙江省杭州市召开了香山会议第194次学术讨论会，即第一届全国分子影像学会议，第二届全国分子影像学会议已于2006年5月在江苏省常州市召开，这标志着吹响了我国科技工作者进军这一领域的号角。当然，我们还应该清楚地认识到，分子影像学作为一门新兴的交叉学科，至少是以下学科的相互交叉：影像学(包括放射诊断学、核医学、超声诊断学等)、分子材料(包括纳米材料)、分子生物学(包括相关信号通道、受体、抗体、配体)、基因研究等，而放射学家(医学影像学)应当处于主导地位，与分子生物学专家、细胞生物学专家、生物材料学专家等共同参与，才能以积极的姿态、开拓性工作迎接分子影像学时代的到来。

[参考文献]

[1] Weissleder R, Mahmood U. Molecular imaging[J]. Radiology, 2001, 219(2): 316-333.

[2] Blasberg RG, Tjuvajev JG. Molecular-genetic imaging: current and future perspective[J]. J Clin Invest, 2003, 111(11): 1620-1629.

[3] Wagenaar DJ, Weissleder R, Hengerer A. Glossary of molecular imaging terminology. Acad Radiol, 2001, 8(4): 409-420.

[4] Alfke H, Stoppler H, Nochen F, et al. In vivo MR imaging of regulated gene express. Radiology, 2003, 228(2): 488-492.

[5] Daldrup-Link, HE, Rudelius M, Piontek G, et al. Migration of iron oxide-labeled human hematopoietic progenitor cells in a mouse model: In 1.5T MR imaging equipment[J]. Radiology, 2005, 234(1): 197-205.

[6] Jiang BD, Feng XY. Labling neural stem cells with superparamagnetic iron oxide in vivo with MRI[J]. Foreign Medical Sciences Clinical Radiological Fascile, 2005, 28(5): 273-276.
姜保东，冯晓源. 采用超顺磁氧化铁作为磁共振对比剂活体示踪移植的神经干细胞[J]. 国外医学临床放射学分册, 2005, 28(5): 273-276.

[7] Silvio A, Walter D, Simonetta GC, et al. Innovative magnetic resonance imaging diagnostic agents based on paramagnetic Gd(III) complexes. Peptide Science, 2002, 66(6): 419-428.

[8] Mayer-Kuckuk P, Menon LG, Blasberg RG, et al. Role of reporter gene imaging in molecular and cellular biology[J]. Biol Chem, 2004, 385(5): 353-361.

[9] Lawrence CM, Ray S, Babyonyshev M, et al. Crystal structure of the ectodomain of human transferrin receptor[J]. Science, 1999, 286(5440): 779-782.

[10] Ju SH, Chen F, Zheng KE. The development of molecular imaging[J]. Chin J Radiol, 2002, 36(8): 747-751.
居胜红，陈峰，郑凯尔. MR分子影像学研究的进展[J]. 中华放射学杂志, 2002, 36(8): 747-751.

[11] Blasberg R. Imaging gene expression and endogenous molecular processes: molecular imaging[J]. J Cereb Blood Flow Metab, 2002, 22(10): 1157-1164.

[12] Hogemann-Savellano D, Bos E, Blondet C, et al. The transferrin receptor: a potential molecular imaging marker for human cancer[J]. Neoplasia, 2003, 5(6): 495-506.

[13] Kobayashi H, Kawamoto S, Star RA, et al. Activated clearance of a biotinylated macromolecular MRI contrast agent from the blood pool using an avidin chase[J]. Bioconjug Chem, 2003, 14(5): 1044-1047.

[14] Frank JA, Miller BR, Arbab AS, et al. Clinically applicable labeling of mammalian and stem cells by combining superparamagnetic iron oxides and transfection agents[J]. Radiology, 2003, 228(2): 480-487.

[15] Arbab AS, Bashaw LA, Miller BR, et al. Characterization of

biophysical and metabolic properties of cells labeled with superparamagnetic iron oxide nanoparticles and transfection agent for cellular MR imaging[J]. Radiology,2003,229(3):838-846.

[16] Lewin M, Carlesso N, Tung CH, et al. Tat peptide-derivatized magnetic nanoparticles allow in vivo tracking and recovery of progenitor cells[J]. Nat Biotechnol,2000,18(4):410-414.

[17] Weissleder R, Moore A, Mahmood U, et al. In vivo magnetic resonance imaging of transgene expression[J]. Nat Med,2000,6(3):351-355.

[18] Daldrup-Link, HE, Rudelius M, Oostendorp RJ, et al. Targeting of hematopoietic progenitor cells with MR contrast agents [J]. Radiology,2003,228(3):760-767.

[19] Matuszewski L, Persigehl T, Wall A, et al. Cell tagging with clinically approved iron oxides: feasibility and effect of lipofection, particle size, and surface coating on labeling efficiency[J]. Radiology,2005,235(1):155-161.

[20] Bulte JW, Douglas T, Witwer B, et al. Magnetodendrimers allow endosomal magnetic labeling and in vivo tracking of stem cells [J]. Nat Biotechnol,2001,19(12):1141-1147.

[21] Luciani A, PharmD JO, Clement O, et al. Glucose-receptor MR imaging of tumors: study in mice with PEGylated paramagnetic niosomes[J]. Radiology,2004,231(1):135-142.

[22] Wang J, Zhang XL. The development of molecular imaging use tyrosinase as reporter gene[J]. Foreign Medical Sciences Clinical Radiological Fascile,2004,27(4):260-262.
王劲,张雪林.酪氨酸酶作报告基因的磁共振分子影像学研究进展[J].国外医学临床放射学分册,2004,27(4):260-262.

[23] Tzika AA, Loukas GA, Zarifi MK, et al. Spectroscopic and perfusion magnetic resonance imaging predictors of progression in pediatric brain tumors[J]. Cancer,2004,100(6):1246-1256.

Ultrasonographic diagnosis of thecal-cell tumor of ovary: case report
超声诊断卵巢卵泡膜细胞瘤 1 例

王兴滨[1],高伟民[2]

(1.本溪市中心医院超声科,2.放射科,辽宁 本溪 117000)

[**Key words**] Ovarian neoplasms; Ultrasonography [**关键词**] 卵巢肿瘤;超声检查

[**中图分类号**] R445.1 [**文献标识码**] B [**文章编号**] 1003-3289(2007)01-0150-01

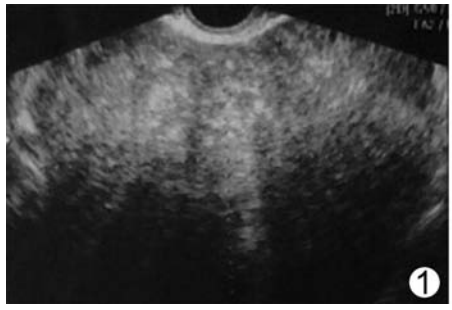

患者女,46 岁。下腹胀痛 2 天,发热 1 天就诊,两天前无明显诱因下腹胀痛,无恶心呕吐,无腹泻,有发热,体温 38.3℃,月经规律,腹平软,无压痛。妇检:外阴正常,宫颈光滑,子宫偏右触及一包块,大如新生儿头,边界清,质中等,活动度好,左侧附件未见异常。实验室检查未见异常。超声检查:子宫中位,轮廓清晰光滑,内部回声均匀,内膜厚约 1.2 cm,宫腔内见节育器回声,位置正常,子宫后见液性暗区,深约 1.2 cm,盆腔内见一大小约 11.4 cm×9.0 cm×9.9 cm 的等回声团,边界清晰,周边可见彩色血流,血流不丰富。超声提示:盆腔包块,盆腔积液。手术所见:子宫中位,大小正常,左附件结构正常,右侧卵巢见一肿块,如新生儿头大小,质地中等,边缘光滑,与周边结构没有粘连,蒂扭转720°,行右附件切除术,术后病理诊断:卵巢卵泡膜细胞瘤。

讨论 卵巢卵泡膜细胞瘤是来自卵巢性索间质的特殊间胚叶组织卵泡膜细胞分化而形成的肿瘤,为良性肿瘤,发病率低,少见,约占卵巢肿瘤的 0.8%~1.0%,当与颗粒细胞瘤共同存在时称为颗粒-卵泡膜细胞瘤,当与纤维瘤同时存在时称为纤维-卵泡膜细胞瘤,本例为单纯卵泡膜细胞瘤,未见与其他成分共存。本病多为单侧发生,极少为双侧,肿瘤常为圆形或卵圆形,也可呈分叶状,体积大小不等,边缘光滑清楚,被覆光滑而薄的纤维包膜,肿瘤常为实性,质较硬,切面组织为黄白色或亮黄色。卵巢卵泡膜细胞瘤平均发病年龄为 53 岁,65%的患者已经绝经,本例月经正常。由于肿瘤分泌雌激素,常引起子宫内膜增生性病变或癌变及子宫异常出血,肿瘤增大则引起腹胀、腹痛和腹部包块等症状,肿瘤发生蒂扭转时可导致急腹症,也可有腹水。

卵巢卵泡膜细胞瘤在声像图表现多为低回声,包膜完整,轮廓清晰,呈圆形、椭圆形或不规则形,内部结构均匀或不均匀,后方回声多衰减。卵巢卵泡膜细胞瘤在声像图上无特征性表现,应与浆膜下子宫肌瘤,卵巢囊腺瘤和卵巢纤维瘤鉴别。浆膜下子宫肌瘤突出子宫向外生长,需要与紧邻子宫的囊实性卵巢卵泡膜细胞瘤相鉴别;囊实性卵泡膜细胞瘤与卵巢囊腺瘤后方回声均可呈轻度增强效应,但探头加压时卵泡膜细胞瘤外形及内部不发生改变;卵巢纤维瘤多见于绝经期妇女,常单侧发病,中等大小,内部实性回声,回声衰减,可有钙斑伴声影,常见退行小囊,合并胸腹水,称为麦格综合征。

[**作者简介**] 王兴滨(1971-),男,辽宁营口大石桥人,本科,主治医师。E-mail: mruser@sohu.com

[**收稿日期**] 2006-11-15 [**修回日期**] 2007-01-08