Multislice CT venography in diagnosing venous thrombosis of lower extremity

HUANG Mei-ping, LIANG Chang-hong, ZENG Hui, LIU Qi-shun,
ZHANG Zhong-lin, ZHANG Jin-e, HUANG Biao
(*Department of Radiology, Guangdong Provincial Hospital, Guangzhou* 510080, *China*)

[**Abstract**] **Objective** To evaluate diagnostic value of multislice CT venography (MSCTV) in detecting venous thrombosis of the lower extremity. **Methods** Sixteen patients underwent MSCTV, from which 12 patients were examined by venous sonography (US), and 4 patients by conventional venography within 1 week. The data of MSCTV were reconstructed with maximum intensity projection (MIP), shade surface displayment (SSD) and volume rendering (VR). **Results** Venous thrombosis was revealed by MSCTV images in 11 patients. Comparing MSCTV with US in the evaluation of femoropopliteal deep venous thrombosis, the sensitivity measured 96.0%; specificity, 97.8%; positive predictive value, 96.0%; nagative predictive value, 97.8%; and accurcy, 97.2%. Venous thrombosis in pelvic and calf was revealed on CT image, which was poorly shown on sonography. MSCTV demonstrated that deep venous thrombosis extended into pelvic vein more clearly than conventional venography. **Conclusion** MSCTV is as sensitive as US in evaluating femoropopliteal deep venous thrombosis. Moreover the iliac veins and calf veins, that poorly shown on songraphy, are also depicted by MSCTV. MSCTV may be used as a first selective technique in diagnosing venous thrombosis of the lower extremity.

[**Key words**] Lower extremity; Venography; Thrombosis; CT; Diagnosis

多层螺旋 CT 静脉造影诊断下肢静脉血栓性病变

黄美萍,梁长虹,曾　辉,刘其顺,张忠林,张金娥,黄　飚
(广东省人民医院放射科,广东 广州　510080)

[**摘　要**] **目的**　探讨多层螺旋 CT 静脉造影(MSCTV)对下肢静脉血栓诊断的临床应用价值。**方法**　MSCT 下肢静脉造影检查 16 例,其中 12 例做下肢多普勒超声检查,4 例做下肢静脉造影。MSCTV 检查后经最大密度投影(MIP)、表面遮盖法(SSD)及容积再现法(VR)重建。**结果**　MSCTV 显示 11 例存在静脉血栓。以多普勒超声作对照,MSCTV 显示股腘静脉血栓的敏感性 96.0%,特异性 97.8%,阳性预测值 96.0%,阴性预测值 97.8%,准确性 97.2%。MSCT 尚能显示小腿、盆腔等超声检查难于显示的血栓。MSCTV 较常规静脉造影更清晰显示盆腔静脉血栓。**结论**　MSCTV 对显示股腘静脉血栓方面与超声同样敏感,MSCTV 还能显示超声难于显示的髂静脉及胫腓静脉的血栓。MSCTV 可作为下肢静脉血栓诊断的首选检查方法。

[**关键词**] 下肢;静脉造影;血栓;CT;诊断
[**中图分类号**] R543.6;R814.43　[**文献标识码**] A　[**文章编号**] 1003-3289(2004)03-0402-03

CT 静脉造影检查(CTV)是一种微创性血管检查方法。多层螺旋 CT(MSCT)扫描速度是单层螺旋 CT 的 5～8 倍,可以用薄层完成大范围的扫描,也就是在提高时间分辨率的同时,提高了扫描纵轴的空间分辨率。下肢 CTV 检查范围大,MSCT 能明显提高下肢静脉的显示能力。本研究旨在探讨 MSCT 在下肢 MSCTV 的扫描条件及其对下肢静脉血栓诊断中的临床应用价值。

1　材料和方法

1.1　一般资料　下肢 MSCTV 检查 16 例,男 10 例,女 6 例,年龄 32～84 岁,平均 54 岁。主要临床症状为肺栓塞史 8 例,下肢进行性浮肿 4 例,下肢外伤 2 例、腹部手术及静脉曲张各 1 例。12 例做了静脉超声检查(US),4 例作了常规静脉造影(DSA),检查在一周内进行。

1.2　CT 检查　CT 机:GE Lightspeed Qx/I Extra,每旋转一周最多可采集 8 层图像。CTV 检查前常规做下肢 CT 平扫。CTV 扫描模式:螺旋扫描。扫描参数:250 mA,120 kV,层厚 2.5 mm,重叠 1.25 mm,进床速度 8.75 mm/s。对比剂:非离子型对比剂(300 mg/ml)用生理盐水稀释成原来浓度的 1/4,单侧造影流速 1.2～1.5 ml/s,总量 80 ml,用高压注射器经足背静脉注射。部分病例通过 Y 形接合器同时向双侧足背静脉注射行双侧同时造影(此时流速及总量均加倍,使每侧造影剂的速度和总量与单侧造影时相同)。注射开始后 25 s 启动

[**作者简介**] 黄美萍(1967－),女,广东人,硕士,副主任医师。研究方向:心血管影像诊断。E-mail:huang_meiping @ yahoo.com.cn
[**收稿日期**] 2003-11-09

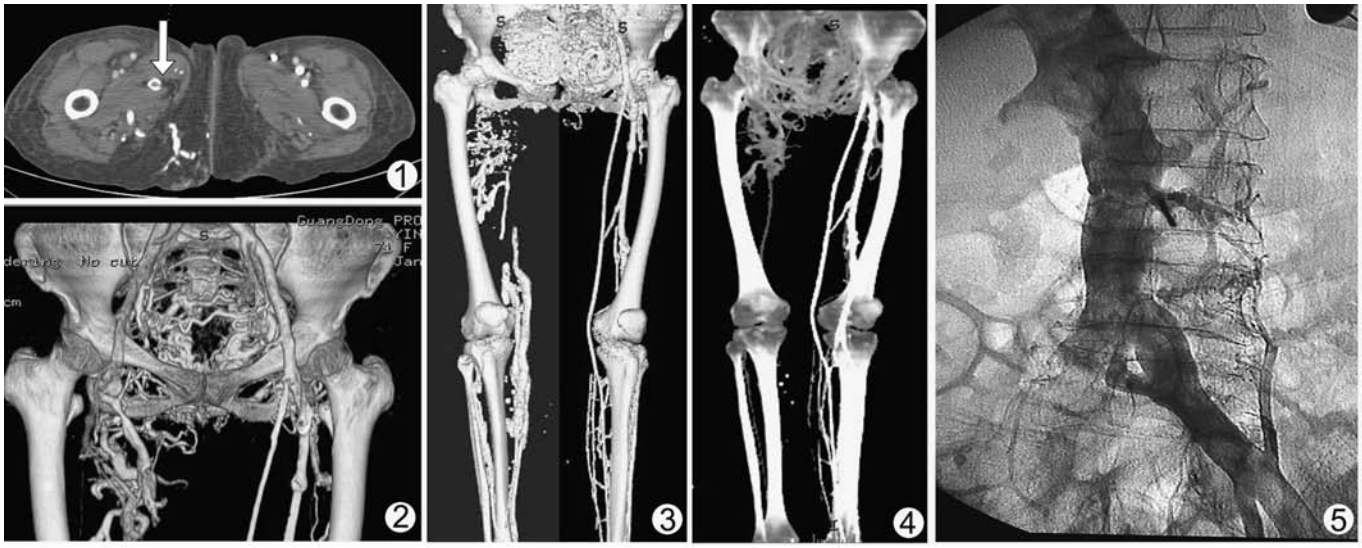

图 1～5 为同一病例，右下肢深静脉血栓形成致右侧股静脉完全性闭塞、右髂外静脉不完全性阻塞 **图 1** 原始轴位图清晰显示血栓（箭）
图 2 VR 重建图 **图 3** SSD 重建图 **图 4** MIP 重建图 **图 5** 静脉造影 DSA 图

扫描，扫描范围自踝关节至髂骨上缘，顺静脉血流方向从足侧至头侧扫描。图像重建方法包括最大密度投影（MIP）、表面遮盖法（SSD）及容积再现法（VR）。

1.3 静脉血栓的 MSCTV 诊断标准 静脉腔内造影剂充盈缺损或静脉节段性不强化。

2 结果

MSCTV 发现 11 例病例有不同部位、不同程度静脉血栓形成，1 例单纯性静脉曲张，1 例静脉狭窄，3 例静脉未见异常。11 例血栓形成病例累及血管部位为：髂内静脉 4 支，髂外静脉 6 支，股静脉 14 支，股深静脉 9 支，腘静脉 7 支，胫前、腓静脉各两支，胫后静脉 3 支。其中 2 例血栓局限在髂静脉，1 例血栓局限在胫腓静脉。下肢静脉血栓形成的 MSCT 征象（图 1～5）：①轴位图上血管腔内充盈缺损；②MIP、SSD 及 VR 图像上显示管腔狭窄、中断或变细；③浅静脉、侧支静脉扩张、纡曲；④肢体软组织增厚。

12 例 US 与 CTV 结果比较见表 1。以 US 作对照，MSCTV 对股腘静脉血栓显示的敏感性 96.0%，特异性 97.8%，阳性预测值 96.0%，阴性预测值 97.8%，准确性 97.2%。US 未能显示髂静脉、胫腓静脉血栓。4 例 DSA 显示血栓部位：髂静脉 1 支，股静脉 5 支，腘静脉 1 支。MSCT 均显示了相应部位的血栓，MSCTV 显示盆腔静脉血栓较 DSA 更清晰。

表 1 12 例病例 CTV 和 US 检查显示血栓部位（支）

累及部位	CTV	US
髂静脉	7	0
股静脉	12	12
股深静脉	7	6
腘静脉	6	7
胫腓静脉	4	0

3 讨论

下肢静脉病分为血液回流障碍性和血液倒流性静脉病，其中前者占 30%，主要病因为静脉血栓形成，后者占 70%，主要为瓣膜功能不全。超过 90% 的肺栓塞源自下肢静脉血栓[1]，内科医生必须依靠影像学检查作出静脉血栓的诊断以指导治疗。

3.1 MSCT 下肢 CTV 扫描条件 MSCT 扫描速度较单层螺旋 CT 快得多。而本研究所用的 8 层螺旋 CT 较 4 层螺旋 CT 的扫描速度快 3 倍左右。扫描速度快，便可使用较薄层面，短时间内完成大范围的扫描。本组完成踝关节至髂骨上缘水平扫描仅需 30～40 s。MSCTV 扫描层厚、层间距、造影剂浓度、用量、延迟时间的设定非常重要。下肢静脉较粗大，胫前静脉远段内径约 3 mm，因此本研究采用 2.5 mm 层厚，50% 重叠扫描，结果表明可极好显示静脉，有效减少阶梯状伪影。静脉内造影剂浓度不宜太高，否则伪影太多，影响血栓的观察。有研究推荐造影剂浓度用 30%，单侧用量 60～80 ml，注射速度 1.5～2.0 ml/s，延迟时间 15～18 s[2]。本组曾有 2 例参照上述参数，结果发现血管内造影剂浓度太高，伪影大。因此本组将参数调整为：浓度 15%，单侧用量 80 ml，注射速度 1.2～1.5 ml/s，延迟时间 25 s，所得的血管造影图像较好。为确保 CTV 扫描时静脉内对比剂在高峰期内，对比剂总量≈（延迟时间＋扫描时间－10）×注射速度。扫描方向选择从足侧向头侧扫描，与静脉血流方向一致。

3.2 下肢静脉三维重建 横断面可清晰显示静脉及血栓，但缺乏立体感，三维重建可显示病变的部位及三维结构（图 1～4）。本组图像后处理采用 MIP、SSD 及 VR 三种方法。MIP 法可获到类似 DSA 的图像，可以显示血管狭窄、中断的程度及范围。SSD 及 VR 重建可显示血管表面结构及三维关系。在分析重建图像时，一定要结合原始的轴位图像，以便排除假阳性、假阴性结果。

3.3 MSCT 静脉造影的临床应用价值 通过 CT 静脉造影可明确静脉病变性质、范围和程度。依据轴位图静脉腔内充

盈缺损征可诊断静脉血栓形成[1,3]，对照超声及静脉造影诊断，发现 MSCT 诊断血栓的敏感性、特异性及准确性均较高。重建图像可直观描绘病变的部位、范围、程度及侧支循环等情况。有研究发现，依据血栓的 CT 值可推断血栓形成的时间[4]。MSCT 由于软组织密度分辨率高，静脉血栓尚可与外压阻塞性或血液倒流性静脉病鉴别。对外压阻塞性病变，MSCT 除可显示静脉狭窄、中断及侧支静脉扩张等征象外，还可显示外压阻塞的病因：如血肿、肿瘤、瘢痕等。血液倒流性静脉病 MSCT 图上只见静脉曲张，而无腔内充盈缺损及管腔变窄等征象。MSCTV 操作方便，一次经下肢静脉注射可大范围、多角度观察双侧下肢静脉。

3.4 MSCTV 与其他方法的比较　常规下肢静脉造影是诊断下肢静脉血栓的金标准[4]，但有 5%病例可因造影剂不完全充盈静脉而致诊断不明确，有 10%的病例因诊断者间变异性而致诊断结果不一致。MSCTV 由于密度分辨率高及横断面成像避免了高密度骨骼重叠的影响，可直接显示血栓，且对盆腔、下腔静脉病变显示更清晰[6,9]，本组结果亦充分支持这一观点。MSCT 较静脉造影最大的优势在于其能大大节省造影剂[5]，双侧 CTV 仅需造影剂 40 ml，而静脉造影需 200 ml，这对于肾功能不全者特别有利。再者，CTV 所用造影剂为稀释后的低浓度造影剂，文献报道[6]，低浓度的造影剂引起静脉炎的机会较高浓度者大大减低。

超声多普勒是评价下肢静脉血栓最常用的检查方法[7,8]。它具有无创、方便、快捷的特点，对有症状的病人，超声检出股腘静脉血栓的敏感性高，然而，超声对无症状、胫腓静脉、盆腔静脉及外科手术后血栓形成的检出不敏感[4,9,10]。从本组结果亦可看出，超声不能检出上述情况下的血栓，MSCTV 在评价股腘静脉血栓方面与超声同样敏感，尚可检出超声不能检出的上述部位的血栓，弥补了超声的不足。总之，下肢 MSCTV 既有选择性静脉成像的优势，又可克服常规静脉造影、超声检查的不足，可作为下肢血栓性静脉栓塞的首选检查方法。

[参考文献]

[1] Loud PA, Katz DS, Bruce DA, et al. Deep venous thrombosis with suspected pulmonary embolism: detection with combined CT venography and pulmonary angiography[J]. Radiology, 2001, 219(2):498-502.

[2] Zhou MY, Li LX, Liu J, et al. Clinical applicational value of iliac-femur venous obstructive diseases with spiral computed tomography venography[J]. J Weifang Med Coll, 2000, 22(4):272-274.
周茂义，李丽新，刘静，等. 螺旋 CT 静脉血管造影对髂股静脉阻塞性病变的诊断价值[J]. 潍坊医学院学报，2000，22(4):272-274.

[3] Duwe KM, Shiau M, Budorick NE, et al. Evaluation of the lower extremity veins in patients with suspected pulmonary embolism: a retrospective compararison of helical CT venography and sonography[J]. AJR, 2000, 175(6):1525-1531.

[4] Line BR. Pathophysiogy and diagnosis of deep venous thrombosis [J]. Seminars in Nuclear Medicine, 2001, 31(2):90-101.

[5] Wang XM, Wu LB, Shao GR, et al. Application of the multi-slice spiral CT imaging technique in the arteriography[J]. Chin J Med Imaging Technol, 2002, 18(4):333-334.
王锡明，武乐斌，邵广瑞，等. 多层螺旋 CT 成像技术在全身血管造影中的应用[J]. 中国医学影像技术，2002，18(4):333-334.

[6] Baldt MM, Zontsich T, Stumpflen A, et al. Deep venous thrombosis of lower extremity: efficacy of spiral CT venography compared with conventional venography in diagnosis[J]. Radiology, 1996, 200(2):423-428.

[7] Deng XD, Shen YZ, Otto R. Color Doppler flow imaging in the diagnosis of deep venous thrombosis of lower extremities[J]. Chin J Med Imaging Technol, 2000, 16(8):681-683.
邓学东，沈延政，Otto R，等. 彩色多普勒超声在下肢深静脉血栓形成诊断中的价值[J]. 中国医学影像技术，2000，16(8):681-683.

[8] Meng H, Jiang YX. Ultrasonic diagnosis and analysis of isolated calf vein thrombosis[J]. Chin J Med Imaging Technol, 2002, 18(9):919-921.
孟华，姜玉新. 孤立性小腿深静脉血栓的超声诊断[J]. 中国医学影像技术，2002，18(9):919-921.

[9] Loud PA, Katz DS, Klippenstein DL, et al. Combined CT venography and pulmonary angiography in suspected thromboembolic disease: diagnosis accuracy for deep venous evaluation[J]. AJR, 2000, 174(1):61-65.

[10] Maki DD, Kumar N, Nguyen B, et al. Distribution of thrombi in acute lower extremity deep venous thrombosis: implications for sonography and CT and MR venography[J]. AJR, 2000, 175(5):1299-1301.