☞介入影像学

Intrahepatic transplantation of bone marrow stem cells via hepatic artery or portal vein in the patients with liver cirrhosis

ZHU Kang-shun, SHAN Hong, HE Ke-ke, LI Zheng-ran, GUAN Shou-hai, HUANG Ming-sheng, QIAN Jie-sheng, PANG Peng-fei, JIANG Zai-bo*

(*Department of Radiology, the Third Affiliated Hospital, Sun Yat-sen University, Guangzhou* 510630, *China*)

[**Abstract**] **Objective** To investigate the efficacy of intrahepatic transplantation of bone marrow stem cells in the treatment of liver cirrhosis. **Methods** Thirty-six consecutive patients with cirrhosis received transplantation of bone marrow stem cells via hepatic artery (31 cases) or portal vein (5 cases). The level of serum alanine aminotransferase (ALT), total bilirubin (TB), prothrombin time (PT) and albumin (ALB) were examined before transplantation, 3 days to 3 months after transplantation, simultaneously the improvement of clinical syndrome also were observed after transplantation. **Results** From the second week after transplantation, the level of ALT, TB, PT and ALB began to improve, and their level were improved significantly at the second month and the third month after transplantation in comparison with those of before transplantation ($P<0.05$). After transplantation, 5 patients developed a large amount of ascites because of low ALB level, 2 patients died of liver functional failure and variceal bleeding. Two months after transplantation, ascites was reduced in 17 patients (70.8%), debility and appetite were improved in 26 patients (83.9%) and 28 patients (90.3%). No patient developed severe complications associated with transplantation. **Conclusion** Intrahepatic transplantation of bone marrow stem cells via hepatic artery or portal vein is a safe therapy, it can play a temporary support role for the patients with cirrhosis.

[**Key words**] Stem cells; Cell transplantation; Liver cirrhosis; Radiology, interventional

自体骨髓干细胞肝内移植治疗失代偿期肝硬化的初步临床观察

朱康顺,单 鸿*,何可可,李征然,关守海,黄明声,钱结胜,庞鹏飞,姜在波

(中山大学附属第三医院放射科,广东 广州 510630)

[**摘 要**] **目的** 探讨自体骨髓干细胞肝内移植治疗失代偿期肝硬化的临床效果。**方法** 36 例肝硬化失代偿期患者,采取经肝动脉(31 例)或门静脉(5 例)途径肝内移植自体骨髓干细胞,移植术后 3 个月观察血清转氨酶(ALT)、总胆红素(TB)、凝血酶原时间(PT)和白蛋白(ALB)水平变化,同时观察临床症状的改善情况。**结果** 移植术后 2 周,ALT、TB、PT 和 ALB 开始好转,术后 2 个月、3 个月,ALT、TB 和 PT 均较术前明显改善($P<0.05$),而 ALB 直到术后 3 个月才明显好转($P<0.05$)。5 例患者移植术后腹水加重,1 例因腹腔感染并肝功能衰竭死亡,1 例因上消化道大出血死亡。移植后 2 个月,腹水减轻的占 70.8%(17/24),乏力好转的占 83.9%(26/31),食欲改善的占 90.3%(28/31)。移植术中和术后,未见明显不良反应和并发症发生。**结论** 自体骨髓干细胞肝内移植治疗失代偿期肝硬化是一种安全的治疗措施,可起到暂时性的肝脏支持作用。

[**关键词**] 干细胞;细胞移植;肝硬化;放射学,介入性

[**中图分类号**] R617;R815 [**文献标识码**] A [**文章编号**] 1003-3289(2007)12-1863-03

终末期肝硬化在我国发病率高、危害严重,目前尚缺乏切实有效的治疗方法。干细胞移植已成为治疗多种组织坏死性疾病的新策略,并且已初步应用于多种疾病的治疗。Petersen 等[1]最早发现接受骨髓移植的鼠肝内存在骨髓来源的肝细胞,为肝脏终末期病变的治疗提出了一个新的研究方向。本研究采取经肝动脉或门静脉途径肝内移植自体骨髓干细胞,以观察移植术后肝功能及临床症状的改善情况。

[**基金项目**] 国家自然科学基金项目资助(30670594)、广东省科技计划项目资助(2006B36003013)。

[**作者简介**] 朱康顺(1966—),男,湖北人,博士,副教授。研究方向:介入放射学。E-mail: zhksh010@163.com

[**通讯作者**] 单鸿,中山大学附属第三医院放射科,510630。

E-mail: gzshsums@public.guangzhou.gd.cn

[**收稿日期**] 2007-08-18 [**修回日期**] 2007-09-23

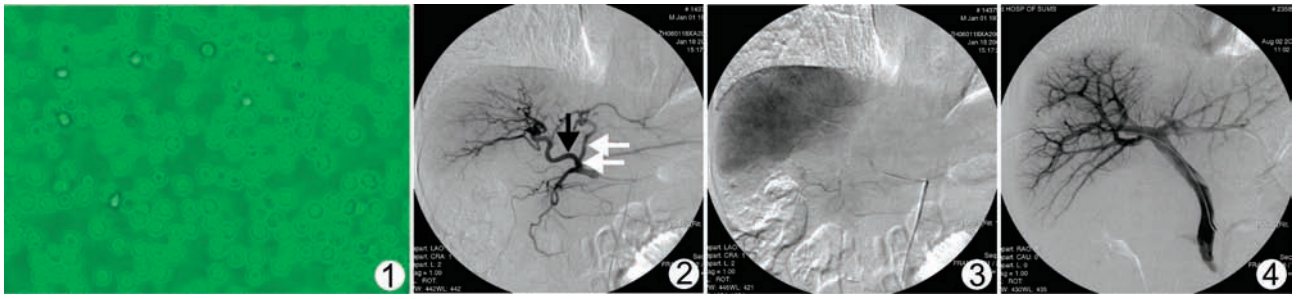

图 1　肝硬化失代偿期患者刚分离的骨髓基质干细胞显微镜下形态（倒置相差显微镜×100）　**图 2**　乙型肝炎后肝硬化失代偿期患者，经股动脉插管肝总动脉造影，动脉期示肝动脉肝内分支正常，因肝固有动脉较短（短白箭），导管端难以固定，分别插管到肝左动脉（长白箭）、肝右动脉（黑箭）灌注干细胞悬液　**图 3**　同图 2 患者，为图 2 造影的肝实质期，见肝实质染色均匀，未发现肝内占位性病变；该患者术前肝功能指标 ALT 78 U、TB 136μmol/L、PT 19 s、ALB 30 g/L，术后 1 个月、3 个月上述指标均较术前明显好转　**图 4**　经皮经肝穿刺门静脉右支，置导管端于门静脉主干造影，见门静脉各级分支正常，导管端置于门静脉主干灌注干细胞悬液

1　资料与方法

1.1　一般情况　我院住院患者 36 例，临床诊断为失代偿期肝硬化，其中乙型肝炎病毒感染 32 例，丙型肝炎病毒感染 4 例；肝功能分级均为 Child-Pugh C 级；男 30 例，女 6 例，平均年龄（42.4±11.9）岁。本组病例经 B 超、CT 或 MR 检查排除肝内占位性病变患者。本研究得到医院伦理委员会许可，患者术前签治疗同意术。

1.2　自体骨髓干细胞采集、分离制备　局部消毒、麻醉，用 18 号骨髓穿刺针从双侧髂前上棘穿刺，采取骨髓 50～120 ml，以 4000 U 肝素抗凝，骨髓离心除去脂肪层，用等量 DMEM 培养液稀释骨髓，制成细胞悬液，将其加到 1.073 g/ml 的 percoll 分离液上，离心，吸取灰白色的界面细胞层，用生理盐水洗脱，再离心共 3 次，生理盐水重悬细胞，制备成骨髓干细胞悬液。分离的骨髓干细胞的形态观察见图 1，所用的细胞镜下计数为 1.0×10^{11}/L，置于二氧化碳孵箱待用。

1.3　移植途径及方法　①经肝动脉途径移植 31 例，应用 Seldinger 技术经皮穿刺股动脉，先置导管端于肝总动脉造影了解肝动脉解剖及排除肝内占位性病变，进一步插管于肝固有动脉，试注证实导管端位于肝固有动脉后，缓慢灌注已分离好的干细胞悬液，灌注过程中防止反流，灌注 20～30 min。对导管端难以在肝固有动脉固定者，分别进行肝左、肝右动脉插管，分别灌注干细胞悬液（图 2、3）。②经门静脉途径移植 5 例，采取 B 超定位或在透视下经皮经肝穿刺门静脉右支，穿刺成功后放置导管端于门静脉主干造影，造影后经门静脉主干灌注干细胞悬液，缓慢灌注 20～30 min（图 4）。

1.4　术后观察　术前及术后 3 天，1 周、1 个月、2 个月和 3 个月观察血清转氨酶（ALT）、总胆红素（TB）、凝血酶原时间（PT）和白蛋白（ALB）水平变化，观察术后不良反应及患者临床症状（乏力、纳差、腹胀等）改善情况。

2　结果

2.1　技术成功率及不良反应　36 例患者骨髓干细胞采集、分离及肝内移植技术成功率为 100%（图 1～4）。术中及术后恶心 3 例，术后发热 2 例，未见外周血白细胞下降的病例。3 例股动脉穿刺点出血形成淤斑，骨髓穿刺部位淤斑 2 例，均经止血、支持对症治疗好转。未发生与移植相关的严重并发症。

2.2　肝功能检测结果　移植术后肝功能各项指标的监测结果见表 1。术后 3 天 ALT、TB 轻度上升，1 周又恢复术前水平。随访期间（3 个月），1 例因腹腔感染并肝功能衰竭死亡，1 例因上消化道大出血死亡，27 例随访达 3 个月。移植术后 1 周，肝功能各项指标开始好转，至术后 2 个月，ALT、TB、PT 值较术前明显下降（$P<0.05$），3 个月复查上述指标进一步好转（$P<0.01$）；而 ALB 到术后第 3 个月显著性上升（$P<0.05$）。本组经门静脉途径移植的 5 例，移植术后 2 个月肝功能均得到好转。

2.3　临床症状改善情况　5 例患者临床症状加重，黄疸加深，1 例因腹腔感染并肝功能衰竭死亡，1 例因上消化道大出血死亡，另外 3 例移植术后 1 周临床症状开始好转，黄疸减轻。移植后 2 个月，腹水减轻的占 70.8%（17/24），乏力好转的占 83.9%（26/31），食欲改善的占 90.3%（28/31）。

3　讨论

表 1　骨髓干细胞肝内移植术后肝功能各项指标的监测结果

随访时间	例数	ALT（U）		TB（μmol/L）		PT（s）		ALB（g/L）	
		$\bar{x}\pm s$	P	$\bar{x}\pm s$	P	$\bar{x}\pm s$	P	$\bar{x}\pm s$	P
术前	36	236±138		133±93		22.6±5.6		29.3±4.5	
术后 3 天	36	246±157	0.228	136±91	0.094	23.4±6.2	0.140	29.1±3.9	0.466
术后 1 周	36	228±148	0.225	132±90	0.136	22.7±6.3	0.891	30.2±4.3	0.084
术后 1 个月	33	221±126	0.057	127±88	0.102	21.3±6.1	0.317	30.4±4.6	0.100
术后 2 个月	31	190±107	<0.05	118±85	<0.05	20.4±5.7	<0.05	30.9±3.7	0.061
术后 3 个月	27	182±105	<0.01	121±81	<0.01	19.8±5.3	<0.01	31.4±4.0	<0.05

骨髓基质细胞(marrow stromal cells, MSCs)是骨髓干细胞的重要组成部分,目前的研究表明,该细胞能在一定条件下可转化为神经细胞、肌肉细胞、骨组织细胞、肝实质细胞等其他组织细胞[2-4]。MSCs 来源充足,可以自体取材,增殖能力强,是一种体内外均有极强分化潜能的干细胞。大量研究显示,MSCs 可作为细胞移植治疗终末期肝病的靶细胞[4,5]。

从动物实验和临床观察发现,MSCs 在体内横向分化为肝细胞,必须要有肝脏再生微环境的存在,MSCs 在肝脏严重损伤及慢性肝脏疾病时,来自受损肝脏的有关"信号分子"激活 MSCs 在肝内的分裂、增殖,并分化为肝脏干细胞[6]。因此,MSCs 治疗肝脏疾病最理想的移植部位应是肝脏本身,而移植途径的不同可能会直接影响到 MSCs 在肝内储留、生长及分化过程。虽然经外周静脉移植的方法,MSCs 可到达肝内,但 MSCs 经过全身循环后进入肝脏定向分化的干细胞可能很少[7]。为了提高移植的干细胞在肝内定向分化的数量,一些学者开展了经门静脉途径肝内移植干细胞的实验研究。初步研究结果表明,该种移植方法的干细胞可整合到受体肝板并分化为成熟的肝细胞[5,8]。本组研究,经门静脉途径移植的 5 例,移植术后肝功能均得到好转,但观察的病例数有限。

有研究显示,经门静脉移植 MSCs,在移植 12 天后的离体肝脏标本中,仍可在门静脉小分支和小叶中央静脉内发现孤立的 MSCs,而且部分 MSCs 还有可能转运到肺[9]。为了探索 MSCs 在肝内的最佳移植途径,本研究尝试采取经肝动脉途径移植 MSCs,该种方法可能具有以下理论依据:①肝脏具有肝动脉和门静脉双重血液供应,门脉供血占肝脏整个供血的 3/4,门脉供血的存在为经肝动脉途径移植 MSCs 提供了条件,一方面不会因移植大量干细胞阻塞肝动脉而引起受体肝脏及移植干细胞缺血、坏死;另一方面干细胞还可从门脉血中获得营养成分促进其成活生长(肝动脉与门脉小支间有多条交通支),而且肝脏内肝细胞索连接理论也较支持肝动脉内移植;②从肝癌肝动脉插管化疗栓塞中得到启示,肝动脉即使完全阻塞,也不至于引起肝脏坏死及门脉压力增加,况且移植的干细胞还可能通过缝隙连接同受体肝细胞相连进行肝组织重建,而且肝动脉内置管入路较门静脉入路容易、创伤性小,可以方便在体外连续或分次注入干细胞悬液。本研究 31 例终末期肝硬化患者接受了该种方法治疗,术中及术后未见明显不良反应,术后短期内肝功能得到了一定程度的恢复,临床症状得到好转,但上述理论仍需得到进一步研究证实。探索不同移植途径对 MSCs 在肝内着床、生长、分化和增殖影响的实验研究我们正在进行中。

我们对 36 例终末期肝硬化患者顺利进行了经肝动脉和经门静脉途径自体骨髓基质干细胞肝内移植。移植后 3 天肝功能下降,转氨酶升高,血清胆红素升高,可能与肝动脉造影时使用造影剂有关,因为本组病例均为 Child-Pugh C 级患者,造影剂可能会加重肝功能损伤,然而,这只是肝功能一过性损害,应用护肝对症支持治疗后逐渐好转,术后 1 周肝功能又逐渐恢复。2 例患者死于肝硬化门静脉高压症的并发症,1 例为腹腔感染并肝功能衰竭,1 例为上消化道大出血。本组病例均为终末期肝病患者,术前肝功能较差,肝功能分级均为 Child-Pugh C 级,术前血清 ALT、TB 和 PT 分别达到(236±138)U/L、(133±93)μmol/L 和(22.6±5.6)s,术后 1 周上述指标开始好转,至术后 2 个月上述指标均明显下降,分别下降到(190±107)U/L、(118±85)μmol/L 和(20.4±5.7)s,说明 MSCs 肝内移植后可能从第 1 周开始逐渐转化为肝细胞,并在第 2 个月时发挥对肝脏的支持作用,ALB 在第 3 个月时较术前明显上升。本组资料还发现,至第 2 个月肝功能各项指标明显好转的同时,临床症状得到不同程度改善,而且没有明显不良反应及并发症,说明肝内移植自体骨髓 MSCs 对病肝可起到暂时的支持作用。然而,并非所有患者移植后肝功能都得到好转,其机制还不明确,可能与肝脏的严重破坏影响到 MSCs 在肝内的定居及分化有关。本研究只是初步的临床观察,没有设立对照研究,而且观察时间很有限,本研究结论还需要大量的实验及临床研究支持,对不同途径移植的 MSCs 在受体肝脏内的定居、生长分化及作用机制仍需大量实验及临床研究证实。

[参考文献]

[1] Petersen BE, Bowen WC, Patrene KD, et al. Bone marrow as a potential source of hepatic oval cells[J]. Science, 1999, 284(5417):1168-1170.

[2] Orlic D, Kajstura J, Chimenti S, et al. Bone marrow cells regenerate infracted myocardium[J]. Nature, 2001, 410(6829):701-705.

[3] Deng W, Obrocka M, Fischer I, et al. In vitro differentiation of human marrow stromal cells into early progenitors of neural cells by conditions that increase intracellular cyclic AMP[J]. Biochem Biophys Res Commun, 2001,282(1):148-152.

[4] Theise ND, Badve s, Saxena R, et al. Derivation of hepatocytes from bone marrow cells in mice after radiation induced myeloablation[J]. Hepatology, 2000,31(1):235-240.

[5] Avital I, Inderbitzin D, Aoki T, et al. Isolation, characterization, and transplantation of bone marrow-derived hepatocyte stem cells [J]. Biochem Biophys Res Commun, 2001,288(1):156-164.

[6] Lagasse E, Connors H, Al-Dhalimy M, et al. Purified hematopoietic stem cells can differentiate into hypatocytes in vivo[J]. Nat Med, 2000,6(11):1229-1234.

[7] Wang X, Ge S, Mc-Namara G, et al. Albumin-expressing hepatocyte-like cells develop in the liver of immune-deficient mice that received transplants of highly purified human hematopoietic stem cells[J]. Blood, 2003,101(10):4201-4208.

[8] Wang P, Wang JH, Yan ZP, et al. Isolation, culture and intraportal transplantation of rat marrow stromal cell[J]. Clin J Radiol, 2004,38(2):129-132.
王平,王建华,颜志平,等. 大鼠骨髓基质细胞分离培养和经门静脉途径移植的初步研究[J]. 中华放射学杂志,2004,38(2):129—132.

[9] Bos C, Delmas Y, Desmouliere A, et al. In vivo MR imaging of intravascularly injected magnetically labeled mesenchymal stem cells in rat kidney and liver[J]. Radiology, 2004, 233(3):781-789.