骨骼肌肉影像学☜

Spiral CT in diagnosis of costal cartilage fracture

DAI Shi-peng，*GUI Lin*，*DAI Jing-ru*

(*Department of Radiology*，*Cangzhou People's Hospital*，*Cangzhou* 061000，*China*)

[**Abstract**] **Objective** To evaluate the value of spiral CT in diagnosing costal cartilage fracture. **Methods** Twenty patients with thoracic trauma，17 men and 3 women，ranged in age from 23 to 58 years，underwent chest X-ray and spiral CT examination. The clinical and imaging materials were reviewed retrospectively. **Results** Costal cartilage fractures were demonstrated by spiral CT in all patients，but missed on chest X-ray films. CT findings included interruption of calcified costal cartilage with obvious malposition in 15 cases，and focal high-density of calcified costal cartilage were discontinuous in 5 cases. **Conclusion** Spiral CT has important value in the diagnosis of costal cartilage fracture.

[**Key words**] Costal cartilage；Fractures；Spiral CT；Diagnostic imaging

螺旋 CT 扫描在肋软骨骨折诊断中的价值

戴世鹏，桂　林，戴景儒

(沧州市人民医院医学影像中心，河北 沧州　061000)

[**摘　要**] **目的**　探讨螺旋 CT 在肋软骨骨折诊断中的应用价值。**方法**　20 例患者，男 17 例，女 3 例，年龄 23～58 岁，均有胸部外伤病史及临床症状，对比分析其常规 X 线胸片和胸部螺旋 CT 资料。**结果**　胸部螺旋 CT 发现 20 例肋软骨骨折，X 线平片均为阴性。CT 表现特征包括肋软骨钙化中断伴断端明显错位(15 例)和肋软骨条状略高密度影不连续伴断端明显错位(5 例)。**结论**　螺旋 CT 扫描对肋软骨骨折的诊断有重要价值。

[**关键词**]　肋软骨；骨折；螺旋 CT；诊断显像

[**中图分类号**]　R683.1；R814.42　[**文献标识码**]　A　　[**文章编号**]　1003-3289(2004)06-0904-02

笔者回顾性分析 20 例经临床证实的肋软骨骨折病例的 X 线平片及螺旋 CT 影像资料，报告如下。

1　材料与方法

我科自 1998－2003 年共诊断 20 例肋软骨骨折，均经临床证实，其中男 17 例，女 3 例，年龄 23～58 岁，平均年龄 45 岁。患者均有外伤病史，单发肋软骨骨折为 8 例，多发肋软骨骨折为 12 例，临床表现有胸部疼痛、局部软组织肿胀、肋弓畸形、骨摩擦音、胸闷憋气等。普通胸片检查后，采用 PHILIPS-Secura 螺旋 CT 扫描机，层厚 7 mm，螺距为 10.5 mm，行螺旋 CT 胸部平扫。阅片时分析肋软骨骨折的部位、断端错位情况、钙化肋软骨骨折情况、未钙化肋软骨骨折情况及周围间接征象等。

2　结果

胸部螺旋 CT 扫描影像中发现 20 例肋软骨骨折，而在 X 线平片中所有病例均显示为阴性。其中单发肋软骨骨折为 8 例，多发肋软骨骨折为 12 例。15 例 CT 表现为肋软骨钙化中断伴断端明显错位，5 例 CT 表现为肋软骨条状略高于软组织密度影不连续伴断端明显错位。3 例伴有局部软组织肿胀并合并气胸；8 例合并有肋骨骨折；2 例肺挫裂伤。

3　讨论

胸部是外伤的好发部位，尤其是前胸壁受到外力作用后，肋软骨及其形成的肋弓容易骨折。X 线平片因不具备较高密度分辨率，及前后部位重叠影响，不能显示肋软骨骨折。螺旋 CT 因其具有较高的密度分辨率，能很好显示肋软骨的断层影像，尤其在显示肋软骨钙化及肋软骨条状略高密度影方面有着其独特的优点[1]。

图 1　箭头示正常男性肋软骨钙化呈轨道征

[**作者简介**] 戴世鹏(1974－)，男，河北沧州人，大专，住院医师。

E-mail：daijingrucz@yahoo.com.cn

[**收稿日期**] 2004-03-21

正常钙化肋软骨螺旋 CT 表现(图 1、2)：男性肋软骨钙化呈双轨征，肋软骨中心部呈略高密度影。女性肋软骨钙化呈致密条征。第 1～6 肋软骨大致呈水平走行，第 7～10 肋软骨则形成肋弓，由外下斜向内上。正常未钙化肋软骨螺旋 CT 表现为(图 3)：肋软骨呈条状略高密度影，边缘清晰，密度均匀，与周围胸壁软组织影分界清晰。这都有赖于螺旋 CT 扫描速度快，患者能一次屏气完成全部扫描计划，消除了运动伪影，使肋软骨显影清晰。

图 2　箭头示正常第 1 肋软骨钙化

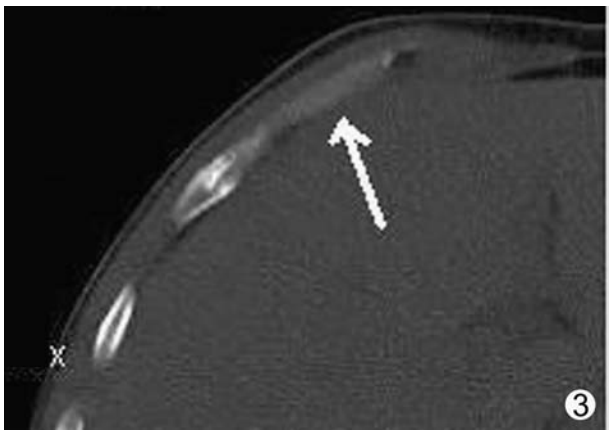

图 3　箭头示未钙化的肋软骨呈条状略高密度影

图 4　箭头示左肋弓骨折示左肋软骨条状略高密度影明显中断错位

肋软骨骨折螺旋 CT 表现(图 4、5)：肋软骨钙化中断伴断端明显错位及未钙化之肋软骨条状略高密度影不连续伴断端明显错位。肋软骨骨折可表现为穿过肋软骨的低密度线状影[2]。因第 1～6 肋软骨大致呈水平走行，所以胸部螺旋 CT 水平位扫描有利于肋软骨骨折部位的显示。部分患者可伴有局部软组织肿胀、合并气胸及伴有肋骨骨折、肺挫裂伤等间接征象。

图 5　箭头示左第 6 肋软骨骨折示轨道状肋软骨钙化中断错位

鉴别诊断：肋软骨骨折应与生理性肋软骨钙化中断不连续相鉴别。生理性肋软骨钙化在男性呈双轨征，在女性肋软骨钙化呈致密条征。生理性钙化虽可不连续，但基本与肋软骨平行走行，形态相对规整，周围胸壁软组织组织形态正常；而肋软骨骨折表现为肋软骨钙化中断伴断端明显错位。在肋软骨钙化中断不连时，肋软骨钙化的断端明显错位是鉴别的重要征象。在未发生明显肋软骨钙化断端分离错位的情况下，肋软骨骨折可表现为穿过肋软骨的低密度线状影及周围软组织肿胀伴软组织内积气，必要时应结合 MRI 检查[3,4]。

综上所述，螺旋 CT 因其具有较高的密度分辨率和较快的扫描速度，而能很好显示肋软骨的断层影像，尤其是在显示肋软骨钙化及肋软骨条状略高密度影方面有着其独特的优点。因此应用螺旋 CT 扫描对肋软骨骨折的检出非常重要。

[参考文献]

[1]　Kemp SP, Targett SG. Injury to the first rib synchondrosis in a rugby footballer[J]. Br J Sports Med, 1999, 33(2): 131-132.

[2]　Malghem J, Vande Berg B, Lecouvet F, et al. Costal cartilage fractures as revealed on CT and sonography[J]. AJR, 2001, 176(2): 429-432.

[3]　Kara M, Dikmen E, Erdal HH, et al. Disclosure of unnoticed rib fractures with the use of ultrasonography in minor blunt chest trauma[J]. Eur J Cardiothorac Surg, 2003, 24(4): 608.

[4]　Donnelly LF, Taylor CN, Emery KH, et al. Asymptomatic, palpable, anterior chest wall lesions in children: is cross-sectional imaging necessary[J]. Radiology, 1997, 202(3): 829-831.