●病例报告

1 例腓骨软骨黏液样纤维瘤的影像学表现

戴锡烽　张亮　杨建涛

软骨黏液样纤维瘤(chondromyxoid fibroma,CMF)是一种少见的良性软骨性肿瘤,占原发性骨肿瘤的 1.04%,良性骨肿瘤的 2.31%[1]。笔者对本院收治的 1 例 CMF 影像学表现作一总结,以提高临床医生对该疾病的认识。

患者　男性,32 岁。因"无明显诱因右踝关节酸痛 1 个月余"入院,无活动障碍,无行走困难等。当地医院 CT 检查示右腓骨下段病变呈纵向膨胀性、溶骨性骨破坏,边界清晰,病灶内未见明显钙化及骨嵴存在,大小约 2.8cm × 4.5cm,内侧缘局限骨皮质中断,考虑右侧腓骨下段占位,倾向于低度恶性肿瘤。遂于 2018 年 6 月 6 日来本院就诊,体格检查示右踝关节外侧稍隆起、稍有肿胀,无明显压痛;实验室检查无明显异常;门诊拟"腓骨肿物"收入院。入院后行右踝关节正侧位 X 线片检查示右侧腓骨下端膨胀性骨质破坏,内见纤细骨嵴,骨皮质变薄,连续完整,病灶边缘见硬化缘,无明显骨膜反应,无软组织肿块形成,见图 1a-b。MRI 检查示右侧腓骨下端有一约 3.2cm × 2.5cm 的异常信号肿块,T_1WI 呈低信号、T_2WI-FS 呈明显高信号,边界清晰,T_2WI-FS 病灶信号不均,内见散在条索状、点状低信号,钆剂增强后强化明显,见图 1c-e。诊断考虑"右腓骨下段良性骨肿瘤",行右腓骨远端瘤段切除 + 近端腓骨切取转位 + 内固定术,病理学诊断结果为 CMF(肿瘤细胞呈星形或梭形,细胞突起相连,细胞核圆,核仁明显,胞质嗜酸丰富,可见多核巨细胞),见图 2。

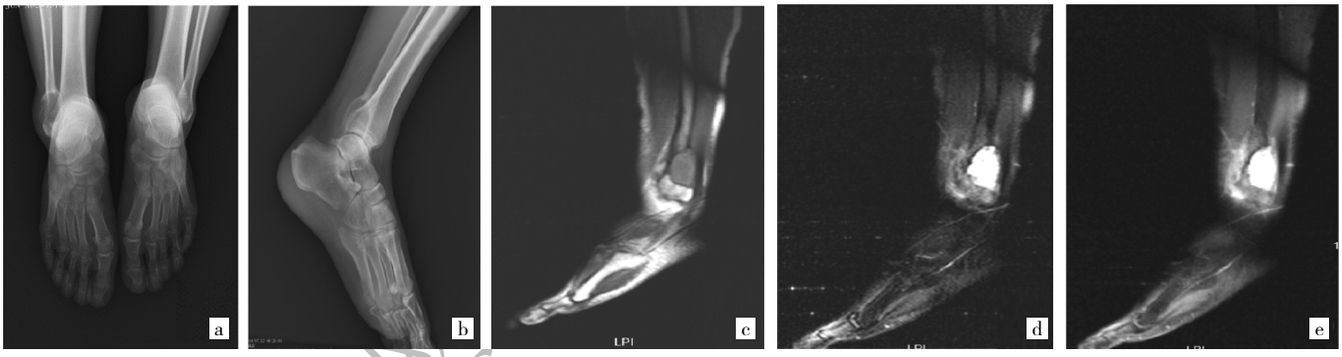

图 1　1 例腓骨软骨黏液样纤维瘤影像学表现(a-b:右踝关节正侧位 X 线片;c-e:MRI 平扫及增强扫描结果)

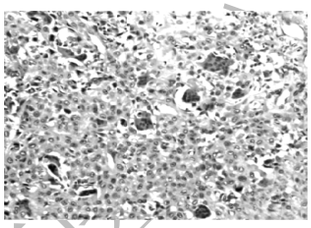

图 2　1 例腓骨软骨黏液样纤维瘤病理检查所见(HE 染色,×40)

DOI:10.12056/j.issn.1006-2785.2019.41.2.2018-2202

作者单位:310022　杭州,浙江省肿瘤医院科教科(戴锡烽),放射科(张亮、杨建涛)

通信作者:杨建涛,E-mail:yangjiantaoyy@163.com

讨论　CMF 是一种少见的、以分叶状生长的黏液样和软骨样分化的良性软骨类肿瘤,肿瘤中纤维成分、黏液成分及软骨组织比例不同。1948 年 Jaffe 等[2]首先叙述命名。CMF 多见于 10~30 岁人群,约占 72%,且男性多于女性[1]。一般无明显临床症状或症状较为轻微,主要表现为局部疼痛、肿胀伴可触及的肿块,或影响关节正常活动;亦可无明显症状持续数年,自发性骨折较为少见。CMF 多发生于长管状骨的干骺端[1,3-4],70%位于下肢,最常见的是胫骨近端,其次为股骨和腓骨,少数可位于头面部、髂骨、椎体及鞍区等部位[5-9]。病灶多为卵圆形或圆形膨胀性、溶骨性骨质破坏,呈偏心性,透亮度较高,边界清晰,髓腔面见反应性骨膜增生改变,也可出现局灶性边缘不整,病灶长轴多与长骨走形一致。肿瘤可突破骨皮质伴软组织肿块形成,表现为典型的 CMF 近偏心性半球样"咬断"改变而无骨膜反应[4]。CMF 类似囊性病灶,CT 检查对发现骨嵴及病灶内钙化较为灵敏。在 MRI 上,T_1WI 呈等或稍低信号,由于内部软骨、黏液呈明显高信号,纤维组织、骨性分隔呈等或低信号,T_2-FS 呈均匀或混杂高信号影,一般无病灶周围水肿及骨髓水肿;增强扫描后呈明显均匀或不均匀强化[10]。CMF 的预后较好,偶有复发。一般认为年龄越小,复发的可能性越大。最佳治疗方法是肿瘤彻底切除 + 植骨术,术后复发率为 12.5%~25.0%[1],广泛局灶或整块切除可降低复发率。

(下转第 185 页)

《浙江医学》 www.zjyxzzs.com

细菌过度生长、肠道菌群失调、宿主防御功能受损、肠黏膜功能障碍导致的肠道细菌易位，使其细菌易感性明显增加；其中较为常见的是自发性细菌性腹膜炎、泌尿系统感染、呼吸系统感染，而肝硬化合并 IE 的病例较为少见。本文对 1 例肝硬化合并 IE 患者的临床诊治过程作一报道，以减少漏诊、误诊。

现行的 Duke 标准是在 1994 年提出的诊断标准基础上经过多次修改的，是诊断 IE 的金标准。根据 Duke 标准，本例患者不同时间及部位 2 次血培养均为同一致病菌，心脏超声发现心腔内赘生物、脓肿，患者高热，腹部 CT 检查示脾大、脾梗死，有周围体征，考虑为 IE。分析病因，考虑是肝硬化失代偿基础上并发的细菌感染，患者入院后逐渐出现胸闷、气促等心力衰竭表现，可能与感染未得到有效控制、未严格卧床有关。肝硬化合并 IE 早期的临床表现缺乏特异性，易误诊、漏诊，且不同患者的临床表现差异较大；因此，对于出现不明原因发热合并心律失常的肝硬化患者，应予仔细、系统的体格检查，特别是伴有心脏杂音或杂音短期改变者，需高度警惕 IE。无论是否有心脏病史、有无心脏杂音，都应尽早作血培养和心脏超声检查以确诊[3]。IE 诊断明确后，要立即予合适的抗生素控制感染，用药前原则上留取血培养标本。IE 的主要致病菌为链球菌[4]，其次为葡萄球菌和肠球菌等，因此在遵循早期、合理、大剂量、联合、长疗程的原则下，可选择青霉素、头孢菌素、β 内酰胺酶抑制剂的复方制剂、碳青霉烯类或万古霉素等抗生素，待感染控制后进行手术治疗，若合并器官栓塞则根据病情可早期手术治疗[5-6]。术后须予抗生素治疗，使用时间参考所取赘生物或感染组织的培养结果[7]。本例患者感染控制后行主动脉瓣膜置换手术，术后恢复良好，解除心脏传导阻滞，恢复窦性心律。在积极内科控制感染的基础上尽早手术治疗，对 IE 治疗成功至关重要。

参考文献

[1] Bunchorntavakul C, Chamroonkul N, Chavalitdhamrong D.Bacterial infections in cirrhosis: A critical review and practical guidance[J]. World J Hepatol,2016,8(6): 307-321.DOI:10.4254/wjh.v8.i6.307.

[2] Yan K,Garcia-Tsao G.Novel prevention strategies for bacterial infections in cirrhosis[J]. Expert Opin Pharmacother, 2016,17(5):689-701.DOI:10.1517/14656566.2016.1145663.

[3] 曲晓光.超声在感染性心内膜炎临床诊断中的应用价值分析[J].中国现代药物应用, 2018,12(3):37-38.DOI:10.14164/j.cnki.cn11-5581/r.2018.03.021.

[4] 田耕,王晶.不明原因发热血流感染患者的临床特征分析[J].中国全科医学,2018,21(2):190-193.DOI:10.3969/j.issn.1007-9572.2017.00.205.

[5] Liang F,Song B,Liu R,et al.Optimal timing for early surgery in infective endocarditis:A meta-analysis[J]. Interact Cardiovasc Thorac Surg,2016,22 (3):336-345. DOI:10.1093/icvts/ivv368.

[6] 孟凡琦,宋世波,林智,等.123 例感染性心内膜炎临床特征分析及外科手术价值评估[J].中外医学研究,2017,15(33):59-62. DOI:10.14033/j.cnki.cfmr.2017.33.028.

[7] 赵菲菲,陆杨,叶慧,等.157 例感染性心内膜炎患者的病原菌构成及临床特点分析[J]. 四川大学学报(医学版),2018,49(1): 136-139. DOI:10.13464/j.scuxbyxb.2018.01.029.

（收稿日期：2018-06-15）
（本文编辑：陈丹）

（上接第 183 页）

本病应与以下疾病鉴别[3-5,10-11]。(1)骨囊肿：好发于儿童与青少年，以肱骨、股骨上端多见，中心性，向周围均匀性轻度膨胀透亮区，一般为单囊状，多房者骨性分隔亦较细小，易发生病理骨折，增强扫描后不强化。(2)动脉瘤样骨囊肿：好发于 30 岁以下青少年，位于长骨干骺端和骨干或脊柱的后部，呈膨胀性溶骨性改变，由充满血液的腔隙组成，典型者表现为液-液平面，增强扫描后强化明显。(3)骨巨细胞瘤：好发于 20~40 岁人群，多见于骨骺区，偏心性、膨胀性骨质破坏，典型者皂泡样改变，易发生病理性骨折，病灶横径大于纵径，增强扫描后强化明显。

参考文献

[1] Douis H, Saifuddin A. The imaging of cartilaginous bone tumours IBenign lesions[J]. Skeletal Radiol, 2012, 41(10): 1195-1212.DOI:10.1007/s00256-012-1427-0.

[2] Jaffe HL, Lichtenstein L. Chondromyxoid fibroma of bone, a distinctive benign tumor likely to be mistaken especially for chondrosarcoma[J]. Arch Pathol (Chic), 1948, 45(4): 541-551.

[3] 于静红, 陶美丽, 张云风, 等. 软骨黏液样纤维瘤的影像诊断[J]. 中国医师进修杂志, 2015(2):105-108.

[4] Cappelle S, Pans S, Sciot R. Imaging features of chondromyxoid fibroma: report of 15 cases and literature review [J]. Br J Radiol, 2016, 89:20160088.DOI: 10.1259/bjr.20160088.

[5] Tarhan NC, Yologlu Z, Tutar NU, et al. Chondromyxoid fibroma of the temporal bone: CT and MRI findings[J]. Eur Radiol, 2000, 10(10):1678-1680.

[6] 周莹, 张智慧, 孙小娟. 下颌骨软骨黏液样纤维瘤 1 例[J]. 华西口腔医学杂志, 2016,34(6): 654-656.

[7] Mullen MG, Somogyi M, Maxwell SP, et al. Primary Orbital Chondromyxoid Fibroma: A Rare Case[J]. Ophthalmic Plast Reconstr Surg, 2017, 33(Suppl 1): S114-S116.

[8] Shen S, Chen M, Jug R, et al. Radiological presentation of chondromyxoid fibroma in the sellar region：A Care-compliant article and literature review [J]. Medicine (Baltimore), 2017, 96(49): e9049.

[9] Meredith DM, Fletcher CDM, Jo VY. Chondromyxoid Fibroma Arising in Craniofacial Sites: A Clinicopathologic Analysis of 25 Cases[J]. Am J Surg Pathol, 2018, 42(3): 392-400.

[10] Kim HS, Jee WH, Ryu KN, et al. MRI of chondromyxoid fibroma[J]. Acta Radiol, 2011, 52(8): 875-880.

[11] 周建军, 王建华, 曾蒙苏, 等. 软骨黏液样纤维瘤的影像学表现[J]. 中国临床医学影像杂志, 2009,20(2): 110-114.

（收稿日期：2018-08-30）
（本文编辑：陈丹）

《浙江医学》网站地址：www.zjyxzzs.com