17 例胃髓样癌临床特征及远期生存分析

程国雄　郭庆渠　陈国锋　金晓立　吴丹

胃癌是最为常见的上消化道恶性肿瘤,近年来发病率呈明显上升趋势。胃髓样癌又名胃淋巴上皮瘤样癌,是胃癌的一种特殊病理类型[1]。1976 年 Watanabe 等[2]首次对胃髓样癌进行了系统描述,他们认为胃髓样癌的特征为伴有后淋巴样间质改变。笔者回顾分析了本院 2009 年 12 月至 2014 年 12 月手术治疗的胃肿瘤病例,对其中确诊的 17 例胃髓样癌患者的临床资料、病理特征及预后进行分析,现报道如下。

1　对象和方法

1.1　对象　本院手术治疗胃肿瘤 2 054 例,其中 17 例术后病理检测证实为胃髓样癌,男 15 例,女 2 例;年龄 45~79 岁,中位年龄 62 岁。

1.2　病例资料收集　(1)一般资料:患者姓名、性别、年龄、入院日期等疾病资料。(2)病例特征:患者的手术病理、免疫组化指标、肿瘤标志物等,其中肿瘤分期采用 2010 年国际抗癌联盟/美国癌症联合委员会 TNM 分期标准,免疫组化指标包括簇分化抗原 3(CD3)、簇分化抗原 4(CD4)、人表皮生长因子受体 2(cerbB-2)、黏蛋白 1(Muc-1)、黏蛋白 2(Muc-2)、黏蛋白 5AC(Muc-5AC)及黏蛋白 6(Muc-6),肿瘤标志物包括血清癌胚抗原(CEA)、糖类抗原 19-9(CA19-9)及糖类抗原 125(CA125)。(3)预后指标:患者术后随访时间、发生疾病进展或死亡时间。

1.3　统计学处理　采用 Stata 10.0 统计软件;计量资料以$\bar{x}\pm s$或中位数表示。

2　结果

2.1　临床特征　17 例胃髓样癌患者中,T4 分期 9 例,T3 分期 3 例,T2 分期 4 例,T1 分期 1 例;区域淋巴结阳性 11 例,阴性 6 例。肿瘤位于贲门者 2 例,位于胃体小弯者 3 例,位于胃体前壁者 2 例,位于胃窦部者 3 例,位于胃体后壁者 3 例,位于残胃者 2 例,位于胃体大弯者 2 例。17 例患者临床特征见表 1。

表 1　17 例胃髓样癌患者临床特征

例号	性别	年龄(岁)	肿瘤位置	TNM 分期	阳性淋巴结(个)	淋巴结总数(个)	肿瘤大小(cm × cm)
例 1	男	69	贲门	4	3	15	4×4
例 2	男	54	胃体小弯	4	2	18	4×5
例 3	男	64	胃体前壁	2	0	24	4×3
例 4	男	57	胃窦部	4	11	46	2.5×2.5
例 5	男	50	胃体后壁	3	0	52	4×4
例 6	男	63	胃体后壁	3	0	68	5×4.5
例 7	女	57	胃体小弯	2	1	25	2×2
例 8	男	63	胃窦部	4	16	34	4×3
例 9	男	79	残胃	3	0	23	4.5×4
例 10	男	61	胃窦部	2	0	32	3×2
例 11	男	70	胃体小弯	1	0	28	4×3
例 12	男	49	胃体大弯	4b	1	22	5×3
例 13	女	79	胃体后壁	4	4	28	5×4.5
例 14	男	52	胃体前壁	4	55	82	5.5×2.5
例 15	男	63	贲门	4	15	53	4×3
例 16	男	60	残胃	4b	11	26	4×3.5
例 17	男	45	胃体大弯	2	3	15	2.5×2

2.2　肿瘤标志物　17 例患者血清 CEA 为 1.20~10.10(3.14±2.20)μg/L,血清 CA19-9 为 2.0~138.1(17.85±32.31)U/ml,血清 CA125 为 4.10~23.20(10.11±5.54)U/ml。

2.3　病理学特征　选取其中 10 例患者的病理学图片(图 1),光学显微镜下肿瘤细胞呈条索状、小团状或单个散在浸润,细胞核呈空泡状,核仁明显,间质伴淋巴细胞浸润。

2.4　免疫组织化学　部分患者进行了免疫组化指标检测,结果显示 CD3、CD4、cerbB-2、Muc-1、Muc-2、Muc-5AC 及 Muc-6 阳性率分别为 16.7%(1/6)、60.0%(9/15)、42.9%(6/14)、80.0%(12/15)、0.0%(0/15)、50.0%(6/12)和 0.0%(0/16)。

2.5　预后　17 例患者均获得随访,随访时间为 4~42 个月,中位随访时间 9.8 个月。随访期间 1 例患者术后 18

作者单位:310009　杭州,浙江大学医学院附属第二医院胃肠外科(程国雄现在丽水市人民医院胃肠外科工作)

通信作者:吴丹,E-mail:wudan_wcwk@163.com

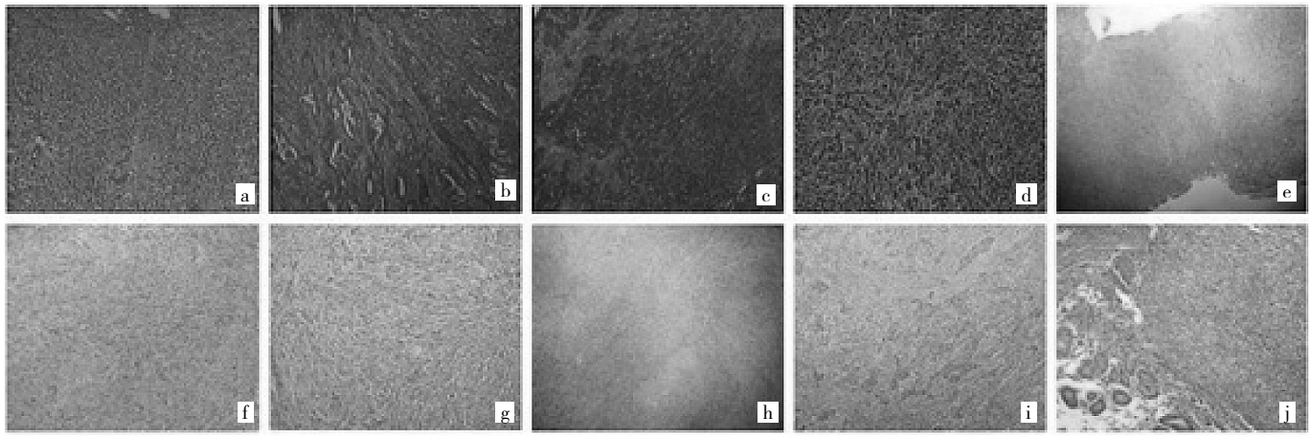

图 1 10 例患者病理学图片(a:肿瘤组织呈巢状分布,见密集的淋巴间质;b:排列成小梁状、微腺泡样;c:实体样排列,推进性生长;d:肿瘤细胞胞质丰富弱嗜酸性,核空泡状,核仁小而显见,并见核分裂;e:肿瘤侵犯胃黏膜;f~h:肿瘤细胞边界不清伴明显淋巴细胞浸润;i:肿瘤呈条索样改变;j:肿瘤位于黏膜肌下)

个月肿瘤复发并腹腔转移，术后 21 个月死于全身多发转移;其余 16 例患者随访至今均无疾病进展。

3 讨论

1968 年,Minamoto 等[3]首先提出了胃淋巴上皮瘤样癌的概念,然而当时这种少见的胃部恶性肿瘤并没有被广大学者接受和理解,因此也未被写进 WHO 肿瘤病理分型中。文献报道淋巴上皮瘤样癌多见于鼻咽部,而原发于胃部的上皮瘤样癌较为罕见,约占胃部所有恶性肿瘤的 1%左右[4-5]。本文回顾性分析了 2009 年 12 月至 2014 年 12 月在本院接受手术的 2 054 例胃肿瘤病例,其中 17 例病理证实为胃髓样癌，胃髓样癌占胃部恶性肿瘤的 0.8%,略低于文献报道。

目前胃髓样癌的发病机制并不十分清楚，但分子流行病学研究显示，胃髓样癌的发生与 Epstein-Barr 病毒(EB 病毒）感染存在较为紧密的流行病学关系[6]。Watanabe 等[2]采用原位杂交的方法在胃髓样癌组织中检测到了 EB 病毒的 DNA，从而提示胃髓样癌可能与 EB 病毒感染有关。另一提示胃髓样癌与 EB 病毒感染有关的证据来自鼻咽癌，众所周知人鼻咽癌明确与 EB 病毒感染有关,而胃髓样癌好发于鼻咽部,这种流行病学上的关系从另一个侧面证实了 EB 病毒可能是导致胃髓样癌的重要原因之一。但 EB 病毒感染后如何导致胃髓样癌的发生目前并不明晰。Koriyama 等[7]认为胃黏膜受到机械性损伤后为 EB 病毒感染胃黏膜细胞提供了可能性。

关于胃髓样癌的零星临床报道认为胃髓样癌好发于男性患者,病变部位主要位于贲门及胃体,大体特点为溃疡性肿块,呈现膨胀性生长并有较为清晰的边界[8]。本文男性患者 15 例，女性患者 2 例，男性明显多于女性,与文献报道一致。但男性发病率较高的原因并不清楚。本文肿瘤位于贲门者 2 例,位于胃体小弯者 3 例,位于胃体前壁者 2 例,位于胃窦部者 3 例,位于胃体后壁者 3 例,位于残胃者 2 例,位于胃体大弯者 2 例。可见全胃的任何部位均可发生胃髓样癌。

笔者分析了 17 例胃髓样癌患者的临床资料，整体上胃髓样癌发病率较低，男性多于女性,CD3、CD4、cerbB-2、Muc-1、Muc-2、Muc-5AC 等多种免疫组织化学指标阳性,预后较好。但本研究纳入病例数较少,且为回顾性分析,容易存在偏倚,结论稳定性较差。因此,有必要进行多中心的前瞻性临床研究或高质量的 Meta 分析探讨胃髓样癌的临床特征及预后,为临床诊治工作提供依据。

4 参考文献

[1] 吕炳建, 来茂德, 程蕾, 等. 胃髓样癌的临床病理特征和分子遗传学改变[J]. 临床与实验病理学杂志, 2004,20(4):391-396.

[2] Watanabe H, Enjoji M, Imai T. Gastric carcinoma with lymphoid stroma. Its morphologic characteristics and prognostic correlations[J]. Cancer,1976,38(1):232-243.

[3] Minamoto T, Mai M, Watanabe K, et al. Medullary carcinoma with lymphocytic infiltration of the stomach. Clinicopathologic study of 27 cases and immunohistochemical analysis of the subpopulations of infiltrating lymphocytes in the tumor[J]. Cancer,1990,66(5):945-952.

[4] Takahashi Y, Ellis L M, Ohta T, et al. Angiogenesis in poorly differentiated medullary carcinoma of the stomach[J]. Surg Today,1998,28(4):367-372.

[5] 白燕峰, 高琪琪, 任国平, 等. 胃淋巴上皮瘤样癌的临床病理及免疫组织化学特点[J]. 中华消化杂志, 2014,34(3):160-163.

[6] Rodriguez A, Cejas H A, Martinez M, et al. [Medullary carcinoma of the stomach][J]. Revista De La Facultad De Ciencias Médicas, 2000,57(1):59-65.

[7] Koriyama C, Akiba S, Minakami Y, et al. Environmental factors related to Epstein-Barr virus-associated gastric cancer in Japan [J]. J Exp Clin Cancer Res, 2005,24(4):547-553.

[8] Murphy G, Pfeiffer R, Camargo M C, et al. Meta-analysis shows that prevalence of Epstein-Barr virus-positive gastric cancer differs based on sex and anatomic location[J].Gastroenterology, 2009,137(3):824-833.

（收稿日期：2015-09-06）

（本文编辑：陈丽）

（上接第 1597 页）

4 参考文献

[1] Wieser K, Betz M, Farshad M, et al. Experimental loss of menisci, cartilage and subchondral bone gradually increases anteroposterior knee laxity[J]. Knee Surg Sports Traumatol Arthrosc, 2012, 20(10):2104-2108.

[2] 陈强,叶哲伟,夏天,等.关节镜和手术下治疗胫骨平台 Schatzker 各型骨折的疗效比较分析[J].重庆医学大学学报,2014,39(2):223-226.

[3] 栾彦军, 张民泽. 关节镜下经皮植骨螺钉内固定治疗胫骨平台 schatzker Ⅰ-Ⅲ型骨折[J].创伤外科杂志, 2015,17(4):341-344.

[4] Vasanad G H, Antin S M, Akkimaradi R C, et al. Surgical management of tibial plateau fractures aclinical study[J]. Clin Diagn Res, 2013,7(12):3128-30.

[5] Kandemir U, Maclean J. Surgical approaches for tibial plateau fractures[J]. Knee Surg, 2014, 27(1): 21-29.

[6] 章建东,杨炯,方玉明. 后外侧入路纵切口治疗胫骨平台后外侧骨折 23 例临床分析[J].浙江医学, 2016,35(8):582-584.

[7] 林立国,王家辉,周细作,等. 关节镜下经皮微创内固定治疗胫骨平台骨折 56 例临床分析[J].浙江医学, 2015,37(2):144-145.

[8] Borrelli J J. Management of soft tissue injuries associated with tibial plateau fractures[J]. Knee Surg, 2014, 27(1): 5-9.

[9] Burdin G. Arthroseopic management of tibial plateau fractures: surgieal technique[J]. Ortbop Traumatol Surg Res, 2013(99):S208-S218.

[10] McNamara I R, Smith T O, Shepherd K L, et al. Surgical fixation methods for tibial plateau fractures[J]. Cochrane Database Syst Rev,2015(15):9.

[11] 李捷, 潘磊, 黄必留. 关节镜下微创内固定系统治疗外侧胫骨平台骨折合并软组织损伤的疗效[J].中华骨与关节外科杂志, 2015, 8(18): 120-124.

[12] 曾润铭, 吴盛荣, 林少彬. 胫骨外侧平台骨折关节镜下经皮复位植骨螺钉内固定:4 年随访[J].中国组织工程研究, 2013, 17(26):4812-4818.

[13] Ruiz- Iban M A, Diaz- Heredia J, Elias- Martin E, et al. Repair of meniscal tears associated with tibial plateau fractures: areview of 15 cases[J]. Am Spots Med, 2012,40(10):2289-2295.

[14] 沈光银, 周建中. 关节镜辅助经皮内固定和切开复位内固定治疗 Schatzker Ⅱ、Ⅲ型胫骨平台骨折的比较研究[J].中国修复重建外科杂志, 2011, 25(10):1201-1204.

[15] 陈百成.关节镜技术临床应用的现状与展望[J].中国骨伤杂志, 2014,27(8):621-624.

[16] 石岩,崔文岗, 肖德明.胫骨平台骨折手术治疗新进展[J].国际骨科杂志, 2013, 34(3): 174-177.

[17] Ong J C, Kennedy M T, Mitra A, et al. Fixation of tibial plateau fractures with synthetic bone graft versus natural bone graft: a comparison study[J]. Ir J Med Sci, 2012, 181(2):247-252.

[18] 张鹏程. 胫骨平台骨折合并半月板损伤治疗体会[J].黑龙江医学, 2012, 36(1):35-36.

[19] 陈定启, 关天雨, 杨太生, 等.关节镜辅助微创手术治疗累及后外侧的胫骨平台塌陷骨折[J].中国骨科临床与基础研究杂志, 2013, 1(6): 358-360.

[20] Stannard J P, Lopez R, Volgas D. Soft tissue injury of the knee after tibial plateau fractures[J]. Knee Surg, 2010, 23(4):187-192.

[21] Hamel A, Ploteau S, Lancien M, et al. Arterial supply to the tibial tuberosity: involvement in patellar ligament transfer in children [J].Surg Radiol Anat, 2012,34(4):311-316.

[22] 罗长奇, 方跃, 屠重棋, 等. 胫骨平台塌陷骨缺损的治疗现状及进展[J].中国骨伤杂志, 2016, 29(2):187-191.

（收稿日期：2016-05-06）

（本文编辑：陈丽）