的可能”相一致，因此检查患肢的深静脉反流指数对判断静脉反流程度有实用价值，且对于术前确定手术方案也有较大的参考价值，并为下肢静脉病的个体化治疗提供依据。

虽然 B-Flow 技术在评判下肢深静脉倒流性疾病中有相当的实用价值，但也有其局限性，它只有一个焦点，只能进行单点聚焦，使图像内不同深度血管的同时显示受到限制；因 B-Flow 技术探测深度局限于 3cm 左右，故过度肥胖患者下肢深部静脉超声图像往往显示欠清，尚仍需结合彩色多普勒或静脉逆行造影检查明确诊断。另外，检查时患者做 Valsalva 动作不规范往往会影响数据结果的准确性和重复性，因此在检查前要教患者做好 Valsalva 动作。

［参考文献］

［1］ Porter JM，Moneta GL. An international consensus committee on chronic venous disease，reporting standard in venous disease：An update［J］. J Vasc Surg，1995，21(4)：635-637.

［2］ 陆信武，蒋米尔. 双功彩超定量评判下肢静脉瓣膜的倒流［J］. 外科理论与实践，1999，4(4)：218-220.

［3］ 曲明，于永山，冯跃，等. 股静脉瓣膜功能重建的临床研究［J］. 中华普通外科杂志，1998，13(5)：282-284.

［4］ Grabs AJ，Wakely MC，Nyamekye I，et al. Color duplex ultrasonography in the rational management of chronic venous leg ulcers［J］. Br J Surg，1996，83(10)：1380-1387.

［5］ 汪元芳，吴亚群，李开艳，等. 彩色多普勒超声在原发性下肢深静瓣功能不全中的应用［J］. 中华超声影像学杂志，1999，8(5)：292-294.

［6］ 蒋米尔，陆民，黄新天，等. 下肢深静脉瓣膜包窄术治疗深静脉倒流性病变 196 条患肢分析［J］. 中华普通外科杂志，1998，13(5)：268-270.

［7］ 吴阶平，裘法祖. 黄家驷外科学［M］. 第 6 版. 北京：人民卫生出版社，1999. 880-881.

［8］ 马桂英，李娜，鲁豫，等. 探讨下肢静脉瓣膜功能不全的二维彩色多普勒超声的声像图改变［J］. 中国超声医学杂志，2000，16(11)：864-867.

左下腔静脉畸形 1 例

李致永，王　国，谢新刚，杨　坤

（荣成市第二人民医院超声室，山东 荣成　264309）

［中图分类号］ R445.1；R543.6　［文献标识码］ B　［文章编号］ 1003-3289(2003)01-0050-01

患者女，42 岁，因右上腹部不适，行腹部超声检查，探头置于上腹部剑突下横切观察胰腺时偶然发现典型的“胡桃夹”现象（图 1），经追踪扫查发现左肾静脉向下有较粗的血管相连，并且位于腹主动脉左侧，无明显搏动，遂想到左下腔静脉畸形可能。继续检查：肝段及肾前段下腔静脉位置正常，其远心端属支呈“Y”形与右、左肾静脉连接（图 2）；脊柱右前方未发现肾后段下腔静脉，脊柱左前方腹主动脉与左下腔静脉并行排列，左下腔静脉于第五腰椎平面腹主动脉左侧由左、右髂总静脉汇合而成。

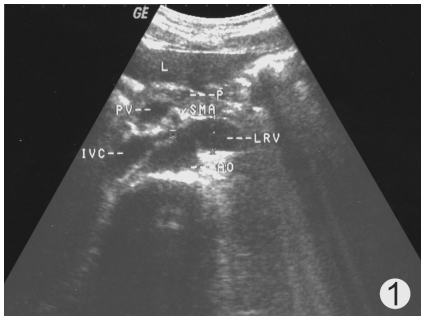

图 1　“胡桃夹”现象　SMA：肠系膜上动脉；AO：腹主动脉；LRV：左肾静脉；IVC：下腔静脉；PV：门静脉；L：肝；P：胰

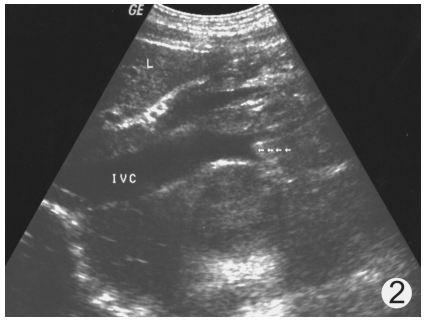

图 2　肾前段下腔静脉远心端属支呈“Y”形

讨论　左下腔静脉是指右侧上主静脉退化时，左侧上主静脉未退化而存留所致，左下腔静脉起始于左髂总静脉并常与左肾静脉相连，其发生率为 0.2%～0.5%。超声检查在上腹部横切是发现腹主动脉左侧下腔静脉的第一步，须注意与腹主动脉左侧肿大淋巴结区别，与肾前段下腔静脉阻塞引起的左卵巢（睾丸）静脉扩张区别。正确认识和检出下腔静脉变异，对找出病因，正确诊断、治疗，以及一些胸腹腔手术，尤其是腹膜后手术极其重要。然而此类病人大多数无临床症状、体征，在影像学广泛应用之前，大多数病例只见于手术后或尸体解剖的报告，如今超声发现的病例大多在查体或检查其他疾病时偶然发现，所以超声医生要有所发现，有所成绩，必须熟知解剖学知识，经常留意观察。超声检出下腔静脉变异，简便易行，无创、经济，手法和形式灵活多样，因此是首选的检查方法。

［作者简介］ 李致永（1973－），男，山东荣城人，大专，医师。研究方向：腹部超声诊断。

［收稿日期］ 2002-09-23