《请您诊断》病例 42 答案：肾原发性血管肉瘤

顾基伟，陈克敏，刘玉

【中图分类号】R737.11；R814.42 【文献标识码】D 【文章编号】1000-0313(2010)08-0942-02

病例资料 患者，男，53 岁，因自觉尿量减少，尿色变红 2 日。无尿频、尿急、尿痛及发热。体检：右肾区可扪及巨大肿块，右肾区叩痛(+/−)。尿检：尿蛋白(+)，潜血(卌)。B 超：右肾巨大占位，大小约为 14.2 cm×7.6 cm×14 cm，形态不规则，血流信号较丰富，内部回声不均匀，边界欠清。

CT 检查：平扫示右肾上极前缘一巨大囊实混合性肿块影，形状不规则，大小约为 14.2 cm×7.6 cm×14 cm，其内可见分隔，呈多房状(图 1)。增强后动脉期及实质期示肿块边缘实性部分及分隔部分明显强化(图 2)，实质期未见明显消退，中央低密度区未见强化(图 3)，肿瘤周围血管密集；排泌期示右肾盂内见肿瘤累及形成的充盈缺损(图 4)，其上方肾盂扩张。双肾静脉内未见充盈缺损。

腹部平片(KUB)及静脉肾盂造影(IVP)：右肾影明显增大，结构显示不清，右侧肾盂肾盏受侵破坏，未见钙化，提示右肾巨大恶性占位。

手术所见：在全麻下行右侧腹 T 形切口，见右肾巨大占位，形态不规则，大小约为 15 cm×18 cm，血供丰富，行右肾摘出术。

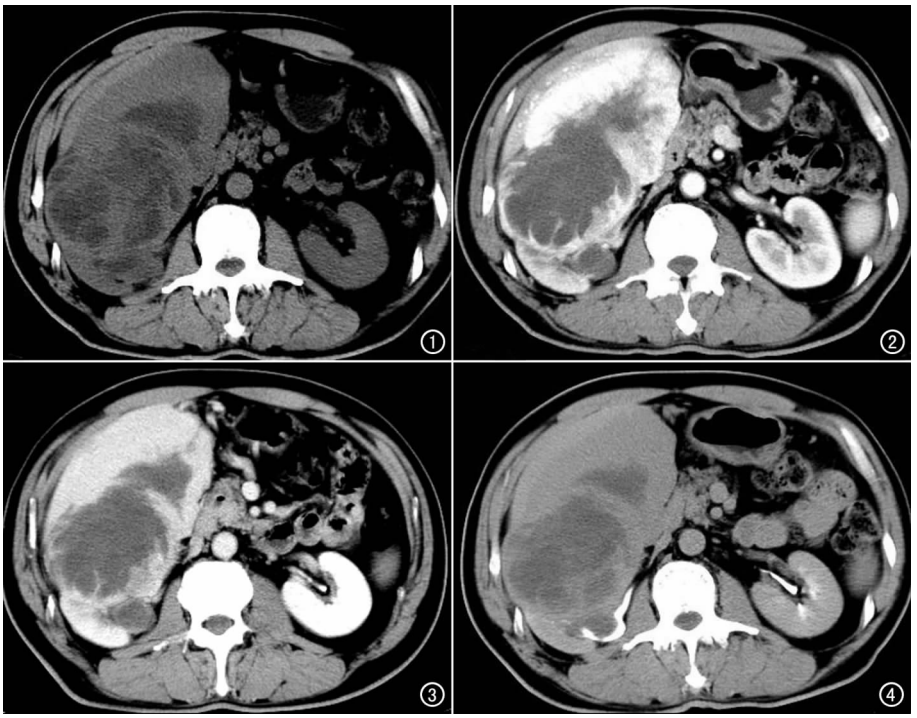

图 1 平扫，示右肾上极前缘见一巨大肿块(箭)，形状不规则，其内见大片状液性低密度灶，呈多房状。 **图 2** 动脉期，示肿块边缘实性部分及分隔部分明显强化(箭)，与血管接近，中央低密度区未见强化。 **图 3** 实质期，示肿块边缘及分隔强化明显(箭)，与肾皮质相当，中央低密度区未见强化，右侧部分肾盂肾盏破坏，近端输尿管积水扩张。 **图 4** 排泄期，示右侧肾盂受侵，形成充盈缺损(箭)。

术后病理检查：大体观，右肾上部可见大小约 25 cm×20 cm肿瘤，呈暗红囊样；镜下见异型细胞增生，形成血管腔样结构，瘤细胞梭形，胞浆淡染，核异型明显，核仁易见，核分裂象可见；免疫组化：异型细胞 Vim(+)，CD31(+)，F8(+)，CD34(+/−)，P53(+)，MIB-1＞20%(+)，余 AE1/AE3，EMA，HMB45，P63 均阴性，病理诊断为右肾血管肉瘤。

讨论 原发性肾血管肉瘤是一种来源于血管内皮的恶性肿瘤，也称恶性血管内皮瘤，非常罕见，病因尚不清。自 1942 年至今在英文文献上报道仅有 20 例，且均为个案报道。原发性肾血管肉瘤多发生于中老年男性患者，50 岁以上者约占 75%，男性发病约为女性的 3～4 倍，在西方主要见于白种人[1]。原发性肾血管肉瘤早期可表现为无症状性肿瘤，晚期临床表现类似肾癌。影像学主要表现为富血供肿瘤，肿瘤一般体积较大，发现时 90%以上大于 5 cm，肿瘤最大径中位值为 11.5 cm，选择性肾动脉造影通常无法显示异常血管或肿瘤染色[2,3]。本病需与肾癌及肾盂癌相鉴别。肾癌增强后为不均匀强化，但密度低于正常肾实质，皮质期强化明显，实质期相对低密度，典型的增强扫描时间密度曲线为“速升速降”型[4]。肾盂癌为少血供肿瘤[5]。表现为肾盂内软组织肿块，皮质期和实质期呈轻中度强化，与正常强化的肾实质相比为低密度，延迟扫描可有强化。回顾本例影像学所见：表现为巨大不规则肿块，内可见多房样分隔，强化明显等于或略高于肾皮质，实质期亦见强化，液化坏死明显，肾静脉内未见癌栓，这些表现可与肾癌和肾盂癌有一定的鉴别意义。但本病最终确诊依靠组织学和免疫组化检查。镜下可见自由交织的血管腔，其内村以非典型的梭形细胞。免疫组化中 CD31 对血管肉瘤的确诊有较大的价值，CD31 也称内皮或血小板粘附分子，是一种膜蛋白，存在于内皮细胞连接处和血小板表面，在区分内皮分化方面其敏感性及特异性均高于 CD34[6]。对于肾血管肉瘤目前多采用以手术切除为基础，辅助以放化疗的综合治疗方案。但因其恶性程度高，预后较差。其预后因素与肿瘤恶性程度、大小、治疗模式及手术方案有关。Leggio 等[7]认为肿瘤的大小可能是判断预后的最重要因素，直径＜5 cm 的肿瘤其预后要较直径＞5 cm 的肿瘤为好。Mark 等[8]总结 5 年生存率在肿瘤直径＜5 cm 及直径＞5 cm 的病例中分别为 32%和 13%。

作者单位：200025 上海，上海交通大学医学院附属瑞金医院放射科；310015 浙江，杭州师范大学附属医院放射科(顾基伟)
作者简介：顾基伟(1976−)，男，浙江杭州人，住院医师，主要从事腹部 CT 和 MRI 诊断工作。

参考文献：

[1] Cerilli LA, Huffman HT, Anand A. Primany renal angiosarcoma: a case report with immunohistochemical, ultrasteuctural, and cytogenetic features and review of the literature[J]. Arch Pathol Lab Med, 1998, 122(10): 929.

[2] Martinez-Pineiro L, lopez-Ferrer P, Picazo Ml, et al. Primary renal angiosarcoma: case report and review of the literature[J]. Scand J Urol Nephrol, 1995, 29(2): 103.

[3] Aksoy Y, Gursan N, Ozbey I, et al. Spontaneous rupture of a renal angiosarcoma[J]. Urol Int, 2002, 68(1): 60.

[4] 南喜文，乔英，李键丁. 肾细胞癌的螺旋 CT 增强扫描诊断[J]. 中国医学影像技术，2006，22(5)：758-760.

[5] 周康荣. 螺旋 CT[M]. 上海：上海医科大学出版社，1998. 229-230.

[6] Dabbs DJ. Dignostic immunohistochemistry[M]. Philadephia: Churchill Livingstone, 2002. 71.

[7] Leggio L, Addolorato C, Abenavoli L, et al. Primary renal angiosarcoma: arare malignancy: a case report and review of the literature[J]. Urol Oncol, 2006, 24(4): 307-312.

[8] Mark R, Roen JC, Tran LM, et al. Angiosarcoma: report of 67 case and review of the literature[J]. Cancer, 1996, 77(3): 2400.

（收稿日期：2009-09-11）

专家点评　血管肉瘤是一种起源于血管内皮细胞的高度恶性肿瘤，大多发生于头面部及皮肤，原发于肾脏者罕见，发病率不足所有软组织肉瘤的 2%，国内外文献报道不多，至今报道不足 50 例，且多为个例报告。

目前本病病因及发病机制尚不明确，从所得资料推测其发病可能与免疫抑制、遗传因素、环境中的致癌因子，包括杀虫剂中所含的氧化砷、橡胶工业中的氯乙烯、吸烟及雄性激素有关。

原发性肾血管肉瘤多见于中老年男性，中位发病年龄 59 岁。早期可无任何临床症状，或仅表现为轻微的腰部疼痛，伴或不伴肉眼及镜下血尿；较少见的临床表现包括低烧、消瘦、厌食，乏力、咯血、咳嗽及其它输尿管梗阻所致的表现。肿瘤体积一般较大，血供丰富。

影像学检查可发现原发灶及转移灶，且表现具有一定特征性，彩超检查可见肿瘤内血流信号明显，CT 平扫与肾癌难以鉴别，增强扫描可呈快进快出的特点，即增强后动脉期肿块迅速显著强化，随时间延长肿块强化部分密度迅速降低，而肾癌增强扫描后病灶密度不如正常肾实质增强明显。MRI 表现为长 T_1、长 T_2 信号，STIR 呈高信号改变，肾癌 T_1WI 表现为不均质的低信号或等信号，T_2WI 则表现为高信号改变。DSA 多表现为富血供肿瘤，可见大量肿瘤血管及肿瘤染色，与肾癌较难鉴别。本病确诊主要依靠病理及免疫组化检查。

由于本病罕见，目前尚没有标准的治疗方案，手术切除患肾是最有效的治疗手段，放疗和化疗的效果至今还未得到肯定。有研究显示，术后辅助性放疗有助于肿瘤的局部防治，但放疗不能肯定延长生存期。

（南方医科大学附属南方医院放射科　陈卫国　李彦豪）

第三届全国艾滋病临床影像学研讨会暨培训班征文通知

由艾滋病临床影像学组、中华放射学杂志编辑部主办，广州市第八人民医院、中华放射学杂志编辑部、广州市医学会放射学分会联合承办的“第三届全国艾滋病临床影像学研讨会暨培训班”定于 2010 年 12 月 10 日～12 日在广州召开，现开始征文。会议将安排国内外著名影像学专家学者进行专题学术讲座、大会论文交流和艾滋病影像学新进展等内容。

1. 征文范围

凡未在正式出版物上公开发表的有关艾滋病临床影像表现特征与临床应用研究；艾滋病合并机会性感染和相关性肿瘤的影像诊断和鉴别诊断，艾滋病影像特征与病理的对照研究；影像检查在艾滋病的诊断、随访、了解艾滋病的发病机制中的作用的研究；典型病例报道；艾滋病影像学临床应用经验介绍及相关信息的交流等内容均可投稿。

2. 征文要求

来稿论文不超过 4000 字，务必含 400～1000 字的结构式摘要（包括：目的、方法、结果、结论 4 要素）。请自留底稿，恕不退稿。来稿请写清作者姓名、单位、邮政编码、联系电话及 Email 地址。来稿请注明“第三届艾滋病临床影像探讨会”字样。入选论文将编入会议《论文汇编》，并颁发国家级继续教育学分证书（国家级Ⅰ类继续教育学分 10 分）。优秀论文将推荐在《中华放射学杂志》上发表。欢迎广大同仁踊跃投稿和参加会议。截稿日期：2010 年 10 月 31 日。

投稿地址：稿件尽量用 word 文档形式，以 Email 方式发送至：AIDS2010DSJ@126.com。或将打印文稿寄至：510060 广州市东风东路 627 号　广州市第八人民医院放射科　刘晋新

联系方式：100710　北京东四西大街 42 号　《中华放射学杂志》编辑部

高宏，电话：010－8158289；任晓黎，电话：010－85158290，85158384

510060　广州市东风东路 627 号　广州市第八人民医院放射科

刘晋新，020－83710385　甘清鑫，020－83710365

（第三届全国艾滋病临床影像学研讨会暨培训班组务会）