·乳腺影像学专题·

中老年女性(≥40 岁)乳腺纤维腺瘤的 MRI 表现

王丽君，管雯斌，汪登斌，李潇潇，罗冉

【摘要】 **目的**:分析中老年女性乳腺纤维腺瘤的 MRI 的特点,以期提高中老年女性乳腺纤维腺瘤的诊断准确率。**方法**:搜集 2013 年 1 月－2014 年 7 月手术病理证实为纤维腺瘤且术前行 MRI 检查的患者共 162 例(217 个病灶),本研究将患者分为年轻组(<40 岁)156 例和中老年组(≥40 岁)61 例。分析病灶的形态学特点、表观扩散系数(ADC)及动态增强特点。**结果**:本组乳腺纤维腺瘤形态以分叶状(42.4%,92/217)及类圆形(40.1%,87/217)为主,少数为圆形(13.8%,30/217)及不规则形(1.4%,3/217)。边缘清楚者占 92.2%(200/217),不清楚者占 7.8%(17/217)。年轻组及中老年组在病灶形态及边缘上的差别均无统计学意义($P>0.05$)。内部强化以均匀强化(53.5%,116/217)及不均匀强化(44.7%,97/217)为主,少数表现为环形强化(0.5%,1/217)及不强化(1.4%,3/217),两组内部强化构成比差异有统计学意义($P=0.01$)。年轻组 ADC 值中位数为 1.60×10^{-3} mm²/s,略低于中老年组 ADC 值中位数(1.67×10^{-3} mm²/s),两组差异均无统计学意义($Z=-1.55$,$P=0.121$)。**结论**:乳腺纤维腺瘤在 MRI 多表现边缘清楚的类圆形或分叶状肿块,增强以均匀及不均匀强化为主。中老年组纤维腺瘤在形态学及 ADC 值上与年轻组无统计学差异。

【关键词】 扩散磁共振成像;乳腺疾病;诊断

【中图分类号】R445.2;R655.8 【文献标识码】A 【文章编号】1000-0313(2014)10-1112-04

DOI:10.13609/j.cnki.1000-0313.2014.10.004

The MR imaging features of breast fibroadenoma in elder woman

WANG Li-jun, GUAN Wen-bin, WANG Deng-bin, et al. Department of Radiology, Xinhua Hospital, Shanghai Jiaotong University School of Medicine, Shanghai 200092, P. R. China

【**Abstract**】 **Objective**: To evaluate magnetic resonance imaging (MRI) findings of breast fibroadenoma in elder woman in order to improve the diagnostic accuracy. **Methods**: This retrospective study evaluated 162 patients (217 lesions) with pathologically-confirmed breast fibroadenoma in our hospital between January 2013 and July 2014. All the patients underwent MRI examination before operation. Morphological characteristics, apparent diffusion coefficient (ADC) values, and hemodynamic characteristics were reviewed. All the patients were divided into two groups according to ages, the younger group (age <40 years, 156 cases) and the elder group (age≥40 years, 61 cases). **Results**: The shapes of breast fibroadenoma were more commonly lobulated (42.4%, 92/217) and oval (40.1%, 87/217), less frequently round (13.8%, 30/217), and irregular (1.4%, 3/217). The margins were circumscribed in 92.2% (200/217) of cases and not circumscribed in the remaining 7.8% (17/217). No significant differences in shape and margin were observed between the younger group and elder group. The internal enhancement of breast fibroadenoma were more commonly homogeneous (53.5%, 116/217) and heterogeneous (44.7%, 97/217), less frequently rim-enhanced (0.5%, 1/217) and non-enhanced (1.4%, 3/217), with a statistically significant difference on composition of the internal enhancement between the two groups ($P=0.010$). The median ADC value of the lesion in the younger group was 1.60×10^{-3} mm²/s, slightly lower than that of the elder group (1.67×10^{-3} mm²/s), however, no significant difference was found ($Z=-1.55$, $P=0.121$). **Conclusions**: Breast fibroadenoma commonly shows a lobulated or oval mass with circumscribed margin, and homogeneous or heterogeneous enhancement. There was no significant difference in the morphology and ADC values between the younger group and the elder group.

【**Key words**】 Diffusion magnetic resonance imaging; Breast diseases; Diagnosis

乳腺纤维腺瘤最常发生于育龄期女性,尤其是 30 岁以下的女性[1]。乳腺 MRI 上常表现为边缘清楚的肿块,T_2WI 及扩散加权成像(diffusion weighted imaging, DWI) 上呈高信号,表观扩散系数(apparent diffusion coefficient, ADC)值较乳腺恶性肿瘤高,较易诊断。然而,随着年龄增长,乳腺纤维腺瘤间质纤维化增加,病灶 T_2WI 信号减低,常需与乳腺癌鉴别。目前国内外文献对于乳腺纤维腺瘤 MRI 表现方面已经有了较深入的研究,然而对于年轻女性及中老年女性乳腺纤维腺瘤 MRI 表现差异的报道较少。因此,笔者分析年轻女性及中老年女性乳腺纤维腺瘤的 MRI 表现,旨在探讨两者 MRI 表现差异,更好鉴别良恶性病变。

材料与方法

1. 一般资料

回顾性分析 2013 年 1 月－2014 年 7 月经手术病理确诊为乳腺纤维腺瘤的患者。入组标准:①术前行

作者单位:200092 上海,上海交通大学医学院附属新华医院放射科(王丽君、汪登斌、李潇潇、罗冉);病理科(管雯斌)

作者简介:王丽君(1985－),女,安徽亳州人,硕士,主要从事乳腺影像学工作。

通讯作者,汪登斌,E-mail:dbwang8@aliyun.com

基金项目:上海市科委基础重点项目(12JC1406500);上海市卫生系统优秀学科带头人培养计划(XBR2013110)

乳腺 MRI 检查；②病灶直径＞8mm。排除标准为 DWI 伪影较大，无法测病灶 ADC 值。最终入组的患者共 162 例，共 217 个纤维腺瘤。所有患者均为女性；年龄 11～65 岁，中位年龄 30 岁。按照年龄将其分为年轻组(＜40 岁)156 例和中老年组(≥40 岁) 61 例。

2. 检查方法

检查设备和参数：MRI 采用美国 GE 公司 3.0 T Singa HDXT MRI 机。患者均取俯卧位，双乳下垂，行双侧乳腺区及双侧腋窝区 MR 平扫及动态增强扫描。扫描序列横断面 T_2WI：采用短时反转恢复(short time inversion recovery，STIR)序列，TR 7060 ms，TE 35.2 ms，TI 170 ms，层厚 4 mm，层间距 1 mm；横断面 DWI，层厚 4 mm，层间距 1 mm，56 例 b 值为 600 s/mm^2，TR 5950 ms，TE 64.6 ms，年轻组 35 例，中老年组 21 例；161 例 b 值为 800 s/mm^2，TR 5125 ms，TE 66.4 ms，年轻组 121 例，中老年组 40 例；动态增强扫描采用乳腺容积成像(volume imaging for breast assessment，VIBRANT)序列：采用频率选择脂肪抑制技术，先获取平扫图像，注入对比剂后连续无间隔采集 5 个时相，增强扫描对比剂采用 Gd-DTPA，采用高压注射器经手背静脉以 2.0 mL/s 的流率注射 0.2 mmol/kg，然后再以相同流率注射 15 mL 生理盐水。TR 4.3 ms，TE 2.1 ms，TI 14 ms，层厚 1.2 mm，层数 116 层。每个时相扫描 54 s。

2. 图像后处理

图像后处理在 GE 后处理工作站上完成，绘制病灶的时间-信号强度曲线(time-signal intensity curve，TIC)，测量病灶 ADC 值。绘制 TIC 在动态增强扫描的第 1 期图像上选取病灶强化最显著、最均匀处作为 ROI，避开囊变坏死区，测得病灶的 TIC。测量 ADC 值在 DWI 图像上选取病灶信号最均匀处作为 ROI，参考 STIR 及增强图像，避开囊变区及坏死区，在 ADC 图上测量病灶的 ADC 值。ROI 的面积为 15～60 mm^2。测量 3 次，取平均值作为病灶的 ADC 值。

3. 图像分析

所有病例 MRI 表现由两名从事乳腺影像诊断的放射科医师共同阅片，讨论达成一致意见。参考美国放射学会 MRI 的 BI-RADS 分类标准[2]，从以下 5 个方面分析病灶特点。①形态学：形态(圆形、类圆形、分叶状、不规则形)，边缘(清楚、不清楚)；② T_2WI 及 DWI 信号：以周围腺体组织信号为基准，将其分为高信号、等信号和低信号，混杂信号以病灶内主体信号(大于 1/2 成分)为准；③增强形式：均匀强化、不均匀强化、环形强化、不强化；④包膜的判定：在 T_2WI 上或 T_1WI 平扫上病灶周边可见环形高或低信号，增强持续强化或无强化；⑤内部分隔的判定：在 T_2WI 上病灶内部可见条状低或高信号，增强可强化或无强化。

4. 统计学分析

使用 SPSS 19.0 统计软件包，以 $P<0.05$ 为差异有统计学意义。计量资料采用 Student t 检验或 Mann-Whitney U 检验两组差异，当数据符合正态分布时，用平均值±标准差表示，否则用中位数(四分位数)表示。对于计数资料，采用 χ^2 分析或 Fisher 确切概率法分析两组差异。

结 果

1. 乳腺纤维腺瘤的平扫信号特点及动态增强特点(表 1)

年轻组及中老年组在病灶形态、边缘、T_2WI 信号及 TIC 曲线上差别均无统计学意义($P>0.05$)。

表 1 乳腺纤维腺瘤平扫信号特点及动态增强特点

信号特点	年轻组	中老年组	P 值	合计
长径(cm)	1.75 (1.40,2.40)	1.60 (1.25,2.0)	0.035	
形态			0.395	
圆形	22	8		30
类圆形	58	29		87
分叶状	71	21		92
不规则形	5	3		8
边缘			0.126	
清楚	147	53		200
不清楚	9	8		17
T_2WI			0.375	
高信号	99	33		132
等信号	24	10		34
低信号	33	18		51
内部强化特点			0.010	
均匀强化	88	28		116
不均匀强化	68	29		97
环形强化	0	1		1
不强化	0	3		3
时间信号强度曲线			0.823	
上升型	150	56		206
平台型	4	2		6
流出型	2	0		2

2. 乳腺纤维腺瘤的包膜及内部分隔

217 例中 168 例(77.4%)可见包膜，其中，强化者占 98.2%(165/186)，不强化者占 1.8%(3/168)。168 例中 T_2WI 上包膜高信号者占 92.3%(155/168)，低信号者占 2.6%(4/168)，5.8%(9/168)的包膜 T_2WI 上不显示。217 例中 54 例(24.9%，54/217)可见内部分隔，其中强化者占 5.6%(3/54)，不强化者占 94.4%(51/54)。54 例中 T_2WI 上内部分隔高信号者占 16.7%(9/54)，低信号者占 75.9%(41/54)，7.4%(4/54)的内部分隔 T_2WI 上不显示。

3. 年轻组及中老年组乳腺纤维腺瘤 DWI 表现及 ADC 值的差异(表 2)

两组 DWI 信号差异有统计学意义($\chi^2=8.997$，$P=0.019$)。两组 ADC 值差异均无统计学意义($Z=-1.55$，$P=0.121$)。

表 2 年轻组及中老年组乳腺纤维腺瘤 DWI 表现与 ADC 值差异

项目	年轻组	中老年组	P 值
DWI 表现			0.019
高信号	135	43	
等信号	16	10	
低信号	5	8	
ADC 值 ($\times10^{-3}mm^2/s$)	1.60 (1.46,1.71)	1.67 (1.49,1.84)	0.121

4. 乳腺纤维腺瘤 ADC 值与 T_2WI 信号强度关系

217 例中 132 例 T_2WI 上呈高信号(图 1),该组病灶 ADC 值中位数为 $1.63\times10^{-3}mm^2/s$;34 例 T_2WI 上呈等信号,该组病灶 ADC 值为 $(1.61\pm0.24)\times10^{-3}mm^2/s$;51 例 T_2WI 上呈低信号(图 2),该组病灶 ADC 值为 $(1.56\pm0.18)\times10^{-3}mm^2/s$。$T_2$WI 高信号组与低信号组 ADC 值差异有统计学意义($Z=-1.992$, $P=0.046$),T_2WI 高信号组与等信号组及低信号组与等信号组 ADC 值差异均无统计学意义($P>0.05$)。

讨 论

乳腺纤维腺瘤临床上常表现为单发的、边缘清楚的无痛性肿块,生长缓慢,活动度好。大体检查多呈类圆形,边缘清楚的肿块[1]。本研究显示乳腺纤维腺瘤形态以分叶状及类圆形为主,绝大部分边缘清楚,TIC 以上升型为主,提示良性病灶可能。虽然中老年组病灶不规则形及边缘不清楚者较年轻组略多,但两组无统计学差异。乳腺纤维腺瘤内部坏死及梗死罕见[1,3],增强多表现为均匀强化或不均匀强化,少数表现为不强化及环形强化。虽然两组内部强化特点的构成比有统计学差异,但两组表现为不均匀及均匀强化的比例相仿。乳腺纤维腺瘤在中老年患者中仍保持了其良性肿瘤的形态学及动态增强特点,可与乳腺癌鉴别。

纤维腺瘤的间质成分可出现细胞丰富、黏液变性、水肿、玻璃样变性伴营养不良性钙化,罕见骨化[1,4]。上述改变是病灶 T_2WI 信号不同的病理基础。Hochman 等[5]将乳腺纤维腺瘤的 T_2WI 信号与病理对照发现 47.8%的病例 T_2WI 上呈高信号,病理上间质黏液变性明显,间质细胞丰富,52.2%的病例 T_2WI 上呈低信号,病理上间质硬化明显,间质细胞分布稀疏。汪晓红等[6]亦发现 T_2WI 上信号强度的高低反映了纤维腺瘤内部的胶原化程度。本组病例中,纤维腺瘤多表现为 T_2WI 高信号,其次为低信号和等信号。虽然随着年龄的增加,间质纤维化逐渐增加,T_2WI 信号减低,但年轻组及中老年组纤维腺瘤 T_2WI 信号差异无统计学意义。

纤维腺瘤表现为 T_2WI 高信号者需与黏液腺癌鉴别。Yuen 等[4]研究显示在 T_2WI 上黏液腺癌的信号噪声比(signal to noise ratio, SNR)为 75.29,明显高于纤维腺瘤 SNR 值(50.6),可资鉴别。纤维腺瘤表现为 T_2WI 低信号者需与浸润性导管癌(invasive ductal carcinoma, IDC)鉴别。纤维腺瘤 T_2WI 上多呈均匀低信号,而 IDC 由于病灶中央常有一纤维中心,T_2WI 上常表现为病灶中央低信号,肿块边缘多可见毛刺,可资鉴别[5]。

刘伟等[7]研究认为纤维腺瘤的包膜主要成分为纤维组织,呈低信号,在不抑脂 T_2WI 上显示率较高

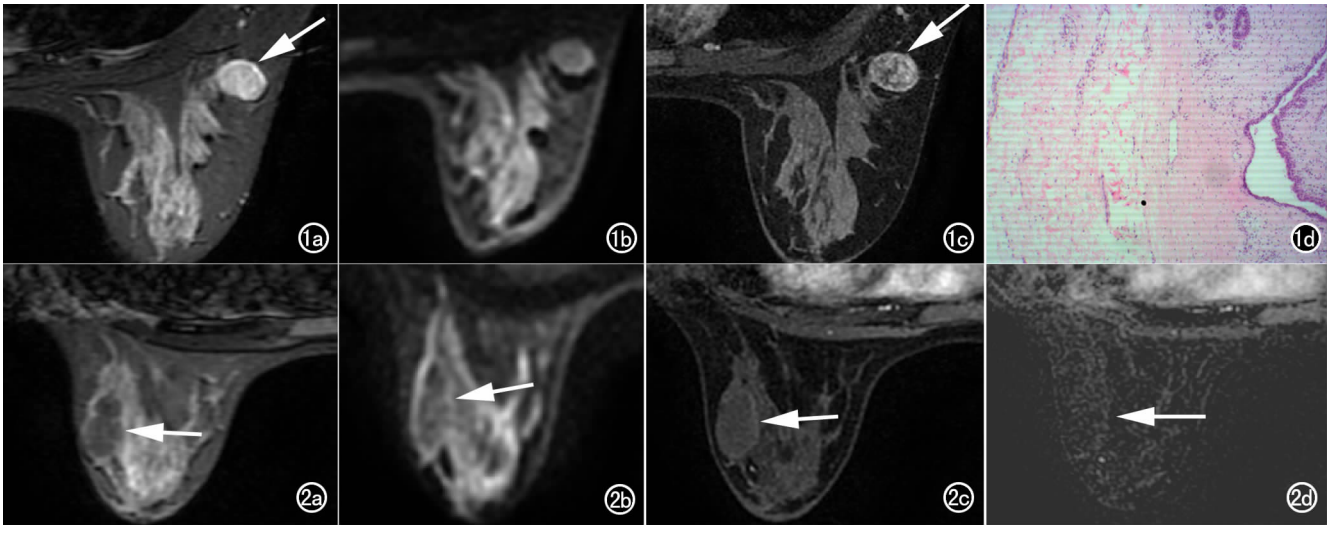

图 1 女,45 岁,发现右乳肿块半个月余,病理为纤维腺瘤,间质水肿明显。a) STIR 图像示右乳外上象限类圆形肿块,边界清楚,STIR 上呈高信号,内部见条状高信号间隔(箭),周围见环形高信号包膜; b) 肿块在 DWI 上呈等信号,周围似可见环形高信号包膜,肿块 ADC 值为 1.97×10^{-3} m2/s; c) 增强图像示肿块呈不均匀强化,内部见不强化分隔(箭),周围见环形强化包膜; d) 镜下(×100,HE)示肿块边缘纤维包膜内血管,间质水肿明显。 **图 2** 女,29 岁,发现左乳肿块 10 年余,病理为纤维腺瘤,间质玻璃样变性明显。a) STIR 图像示左乳外下象限类圆形肿块,边界清楚,STIR 上呈低信号(箭); b) 肿块在 DWI 上呈低信号,周围似可见环形高信号包膜(箭),肿块 ADC 值为 1.76×10^{-3} m2/s; c) 增强图像示肿块呈轻度环形强化(箭); d) 减影图像示肿块内部强化不明显,包膜可见轻度强化(箭)。

(52.3%),在抑脂 T_2WI 显示率(14.2%)较低,增强序列不显示。本研究中的 T_2WI 为脂肪抑制序列。本组病例中包膜显示率为 77.4%,在 T_2WI 显示率为 73.2%,增强序列显示率为 77.4%。T_2WI 上包膜多呈高信号(92.3%),仅 2.6%的病例呈低信号,增强后多有强化。Weinstein 等[8]研究表明大部分纤维腺瘤可见包膜形成,包膜表面含有丰富血管,因此包膜增强后持续强化。本研究结果与 Weinstein 等[8]一致,与刘伟等[7]不同。T_2WI 上尽管存在一定的化学位移伪影,包膜大部分仍可显示,多呈环形高信号,且增强后多呈环形强化。乳腺癌周围也可存在一些纤维组织,增强持续强化,但其边缘多不规则,常伴有毛刺,与纤维腺瘤不同[9,10]。

汪晓红等[6]研究显示 27.3%的纤维腺瘤内部可见无强化分隔,其病理基础为 0.25～0.75 mm 的胶原带。刘伟等[7]研究显示 52.4%的纤维腺瘤可见内部分隔,以抑脂 T_2WI 及增强后显示率较高,内部分隔在抑脂 T_2WI 呈显著高信号,在增强序列上呈低信号。本组病例中内部分隔出现率为 24.9%,T_2WI 多呈低信号,增强多不强化。本研究结果与汪晓红等[6]一致,与刘伟等[7]部分不同。本组病例中 16.7%的内部分隔 T_2WI 为高信号,可能于内部间隔水肿有关。乳腺黏液腺癌内部也可见分隔,但黏液腺癌内部分隔内血管丰富,增强多有延迟强化,与乳腺纤维腺瘤不同。然而,乳腺叶状肿瘤及一些乳腺恶性肿瘤中也可见不强化分隔[11]。因此,病灶内部不强化分隔虽然对纤维腺瘤有一定提示作用,但其出现率较低,特异性也较低,诊断需结合病灶其他特点。

DWI 对于鉴别乳腺良恶性病灶具有重要诊断价值。当 b 值为 800 s/mm^{2}时,乳腺良性病变 ADC 值为 $(1.43\pm0.38)\times10^{-3}$ mm^2/s,恶性病变的 ADC 值为 $(0.96\pm0.22)\times10^{-3}$ mm^2/s[12]。本研究显示年轻组与中老年组 ADC 值均显著高于乳腺恶性病变的 ADC 值,提示良性病灶。乳腺纤维腺瘤在中老年患者中仍保持了其良性肿瘤的扩散特点,可与恶性病变相鉴别。本研究显示中老年组病灶 ADC 值略高于年轻组,笔者推测其原因可能是本研究中采用了两个不同的 b 值,中老年组中低 b 值的病例数较多,对 ADC 值有一定影响。本研究显示乳腺纤维腺瘤 T_2WI 信号越低,其 ADC 值越低。笔者推测其原因可能为:①T_2WI 上高信号者病理上病灶间质水肿及黏液变性较显著,水分子较多,扩散增加,ADC 值升高;②T_2WI 上低信号者病理上病灶内纤维化较显著,细胞密度减低,ADC 值升高,但纤维化也使得病灶血流灌注减少,ADC 值减低,可能是血流灌注减少对 ADC 值影响较大,使得 T_2WI 低信号者,ADC 值较低。Woodhams 等[13]研究发现乳腺黏液腺癌的包膜在 DWI 上常呈环形高信号。乳腺纤维腺瘤中也存在这种现象。包膜在 DWI 上呈环形高信号可能与包膜血管较丰富,血流灌注较高有关。

本研究也存在一些不足。首先,DWI 扫描采用了不同的 b 值,可能对 ADC 值存在一定的影响。其次,未进行影像病理对照研究,未将 MRI 所判定的包膜及内部分隔对应于病理。第三,本文仅入组了直径为 8 mm 以上的纤维腺瘤,对于 8 mm 以下的病灶有待进一步研究。今后仍需统一扫描参数,应用多 b 值双指数模型来分析乳腺纤维腺瘤的 DWI 特点,进一步验证本研究的结论。

参考文献:

[1] Lakhani SR, Ellis IO, Schnitt SJ, et al. WHO classification of tumours of the breast[M]. IARC: Lyon, 2012: 156.

[2] D'Orisi CJ, Sickles EA, Mendelson EB, et al. ACR BI-RADS atlas, breast imaging reporting and data system, reston, VA[M]. American College of Radiology, 2013: 1-173.

[3] 鲁香凤,王丹. 乳腺纤维腺瘤伴梗死 2 例[J]. 临床与实验病理学杂志, 2004, 20(2): 254-255.

[4] Yuen S, Uematsu T, Kasami M, et al. Breast carcinomas with strong high-signal intensity on T_2-weighted MR images: pathological characteristics anddifferential diagnosis[J]. J Magn Reson Imaging, 2007, 25(3): 502-510.

[5] Hochman MG, Orel SG, Powell CM, et al. Fibroadenomas: MR imaging appearances with radiologic-histopathologic correlation [J]. Radiology, 1997, 204(1): 123-129.

[6] 汪晓红,彭卫军,杨文涛,等. 乳腺纤维腺瘤的 MRI 表现及与病理对照[J]. 中华放射学杂志, 2007, 41(5): 467-471.

[7] 刘伟,叶春涛,嵇鸣,等. 乳腺纤维腺瘤的 3.0T MRI 表现[J]. 放射学实践, 2011, 26(3): 302-305.

[8] Weinstein D, Strano S, Cohen P, et al. Breast fibroadenoma: mapping of pathophysiologic features with three-time-point, contrast-enhanced MRimaging——pilot study[J]. Radiology, 1999, 210(1): 233-240.

[9] Matsubayashi R, Matsuo Y, Edakuni G, et al. Breast masses with peripheral rim enhancement on dynamic contrast-enhanced MR images: correlation of MR findings with histologic features and expression of growth factors[J]. Radiology, 2000, 217(3): 841-848.

[10] Uematsu T, Kasami M, Nicholson BT. Rim-enhancing breast masses with smooth or spiculated margins on magnetic resonance imaging: histopathology and clinical significance[J]. Jpn J Radiol, 2011, 29(9): 609-614.

[11] Kurz KD, Roy S, M? dder U, et al. Typical atypical findings on dynamic MRI of the breast[J]. Eur J Radiol, 2010, 76(2): 195-210.

[12] Chen X, He XJ, Jin R, et al. Conspicuity of breast lesions at different b values on diffusion-weighted imaging[J]. BMC Cancer, 2012, 12(2): 334.

[13] Woodhams R, Kakita S, Hata H, et al. Diffusion-weighted imaging of mucinous carcinoma of the breast: evaluation of apparent diffusion coefficient and signal intensity in correlation with histologuc findings[J]. AJR, 2009, 193(1): 260-266.

(收稿日期:2014-09-25)