Contrast enhanced MR pulmonary perfusion and radionuclide perfusion imaging in diagnosis of pulmonary embolism

HUANG Xiao-yong, *ZHANG Zhao-qi**, *DU Jing*, *JIANG Hong*

(*Department of Radiology*, *Capital Medical University Affiliated Beijing Anzhen Hospital*, *Beijing* 100029, *China*)

[**Abstract**] **Objective** To investigate the value of MR pulmonary perfusion (MRPP) in diagnosing pulmonary embolism (PE) compared with pulmonary radionuclide perfusion imaging. **Methods** Total 19 patients with PE underwent MR pulmonary angiography, MRPP and pulmonary radionuclide perfusion imaging. Setting the ROI in top, middle, bottom of lung field and abnormal area respectively, we detected signal intensity and time-signal curve to obtain the transformation rate of signal (TROS) during perfusion peak value. **Results** In 19 patients, 186 abnormal pulmonary perfusion zones were found by MRPP, while 25 subsegments lesions were found in 7 cases, and 188 segments were showed by emission CT. The TROS in normal perfusion zones, perfusion defect zones, and low perfusion zones had significant difference ($P<0.01$). **Conclusion** Compared with the radionuclide perfusion, contrast enhanced MRPP could show both perfusion defect zones and low perfusion zones in PE. MRPP had significant values especially in showing pulmonary artery embolism in segments and subsegments.

[**Key words**] Pulmonary embolism; Magnetic resonance imaging; Perfusion; Radionuclide

增强磁共振肺灌注扫描与核素肺通气/灌注扫描诊断肺动脉栓塞

黄小勇，张兆琪*，杜　靖，姜　红

（首都医科大学附属北京安贞医院放射科，北京　100029）

[**摘　要**] **目的**　探讨增强磁共振肺灌注扫描技术（MRPP）与核素肺灌注扫描对照诊断肺动脉栓塞的临床应用价值。**方法**　19 例肺动脉栓塞患者均行增强磁共振肺动脉造影（MRPA）、MRPP 及核素肺通气/灌注扫描。通过在上、中、下肺野和异常区域内设置感兴趣区，测量信号强度，绘制时间-信号曲线，获取灌注高峰期信号强度变化率。**结果**　19 例诊断肺动脉栓塞的患者 MRPP 共发现 186 个肺灌注异常区，MRPP 显示 7 例 25 个肺段合并段以远的肺动脉栓塞，核素显示 188 个段灌注缺损。MRPP 中，正常灌注与灌注缺损区及低灌注区的信号强度变化率差异有显著性意义（$P<0.01$）。**结论**　与核素肺通气/灌注显像相比，MRPP 同样能够显示肺栓塞的灌注缺损区和低灌注区。MRPP 对段及段以远的肺动脉栓塞的显示有较高的临床价值。

[**关键词**] 肺栓塞；磁共振成像；灌注；核素

[**中图分类号**] R563.5；R445.2；R817.4　[**文献标识码**] A　[**文章编号**] 1003-3289(2005)08-1236-03

常规肺血管造影是诊断肺栓塞的金标准，但存在并发症、禁忌证[1]。经食管超声心动图、放射性核素肺通气/灌注扫描、增强 CT 肺动脉造影（CT pulmonary angiography，CTPA）和增强磁共振肺动脉造影（MR pulmonary angiography，MRPA）诊断中央型肺动脉栓塞特异性、敏感性较高[2]。本研究应用增强磁共振肺灌注扫描技术（MR pulmonary perfusion，MRPP）与核素肺灌注扫描相对照，探讨其诊断肺动脉栓塞的临床价值。

1　资料与方法

19 例临床诊断肺动脉栓塞的患者，男 8 例，女 11 例，年龄 19～71 岁，平均（45.5±19.8）岁；全部病例均行 MRPA，MRPP 及核素肺通气/灌注扫描检查。核素肺通气/灌注扫描应用 PHILIPS NC900 单光子发射计算机断层显像仪，$^{99}Tc^{m}$-MAA 为示踪剂。MRPA，MRPP 使用 1.5 T Sonata MR 扫描仪，主要参数：梯度场 40 mT/m，爬升时间 200 mT/(m·s)。胸腹部组合 12 通道表面线圈。取仰卧位，冠状面

[**作者简介**] 黄小勇（1968－），男，北京人，本科，主治医师。

E-mail：hxy5000@sohu.com

[**通讯作者**] 张兆琪，首都医科大学附属北京安贞医院放射科，100029。

E-mail：zhaoqi5000@sohu.com

[**收稿日期**] 2005-04-13　[**修回日期**] 2005-06-08

成像。应用反转恢复小角度激发快速梯度回波并行采集序列(in reverse fast low angle shot＋time resolved echo-shared angiographic technique，IR-Turbo FLASH＋TREAT)，FOV 400 mm×400 mm，矩阵：256×256，TR 171 ms，TE 0.9 ms，翻转角 25°，腹侧至背侧 12 层，30 相位。单个相位用时 1 s，层厚 10 mm，层距 10 mm。首过灌注法：手背静脉注药，高压注射器静脉注入扎喷酸葡胺注射液(Gd-DTPA)，总量 20 ml(总量不超过 0.3 mmol/kg)，流率 4 ml/s，随即同样速度注入 20 ml 生理盐水，即刻连续采集，一次屏气 30 s 完成检查。

运用双盲分析方法，2 位 MR 影像诊断医师和 1 位核素诊断医师分别对 MRPA、MRPP 和核素肺通气/灌注进行诊断和测量。MRPP 以区域性肺灌注信号缺损或低灌注，信号强度变化率(transformation rate of signal，TROS)明显减低，结合显示有肺动脉分支的截断、缺支少支为阳性标准。

量化分析：通过在上、中、下肺野和异常区域内设置感兴趣区(ROI)，测量信号强度(signal intensity，SI)、时间-信号曲线，获取灌注高峰期信号强度变化率。信号变化率计算公式：

$$TROS = (SI_2 - SI_1)/SI_1 \times 100\%$$

SI_1 代表未注入对比剂时 ROI 内信号强度，SI_2 代表灌注高峰期相同的 ROI 内信号强度。TROS 代表了 ROI 内信号变化情况。

统计学处理：全部资料采用 SPSS 10.0 统计学软件进行处理，两组间比较采用均数±标准差(t 检验)。

2 结果

19 例最终诊断为肺栓塞的患者，MRPP 共发现 186 个肺灌注异常区(表 1，图 1、2)。本组 19 例中 MRPP 显示有 7 例 25 个肺段合并有段以远的肺动脉栓塞与核素肺通气/灌注扫描相吻合(图 4～6)。核素扫描结果显示 188 个肺段灌注缺损(表 1，图 3)。以核素为标准两组的敏感性及特异性分析见表 2。正常灌注信号强度变化率 TROS＝(227±52.32)%，灌注缺损区信号强度变化率 TROS＝(30.04±15.20)%，两者间差异有显著性意义($P<0.01$)。

表 1　19 例肺栓塞患者 ECT 与 MRPP 栓塞部位分布(%)

检查方法	左肺			右肺			总计(支)
	上叶	中叶	下叶	上叶	中叶	下叶	
MRPP	17 (29.8)	28 (49.1)	16 (42.1)	31 (81.6)	11 (11.6)	83 (87.4)	186 (48.9)
ECT	14 (24.6)	26 (45.6)	21 (55.3)	32 (84.2)	15 (15.8)	80 (84.2)	188 (49.5)

()表示受累段数占所在叶正常段数的百分比

表 2　19 例肺栓塞患者 MRPP 与核素显示栓塞肺段数比较

肺段数		核素		总计
		阳性	阴性	
MRPP	阳性	178	8	186
	阴性	10	184	194
总计		188	192	380

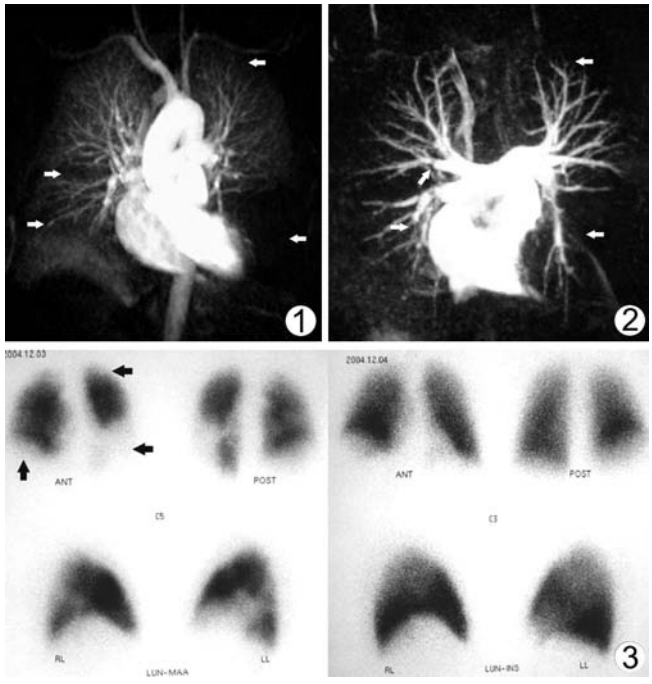

图 1　磁共振肺灌注扫描显示右中叶内侧段、右下叶外侧段，左上叶尖段、左下舌叶及左下叶灌注缺损(箭头)　**图 2**　同一病人磁共振肺动脉造影显示右中叶内侧段、右下叶外侧段，左下舌叶及左下叶缺支及腔内充盈缺损表现，左上叶尖段小血管缺支未能显示(箭头)

图 3　同一病人核素肺通气/灌注扫描亦显示了相应各段放射性分布稀疏或缺损(箭头)

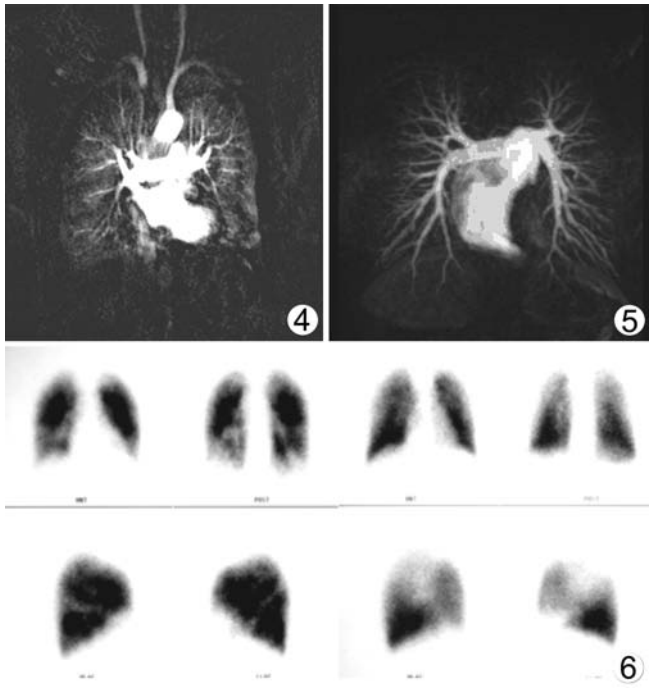

图 4　右下肺、左下肺、左舌叶多发虫蚀样灌注缺损区，提示多发亚段级肺动脉栓塞　**图 5**　同一病人的磁共振肺动脉造影未见明显异常表现　**图 6**　同一病人核素肺通气/灌注扫描提示多发亚段级肺动脉栓塞，与磁共振肺灌注扫描相吻合

3 讨论

国外关于肺灌注成像在肺栓塞中应用的首次报道见于1997年[3]。Berthezene等[4]认为其发现肺栓塞低灌注区的敏感性为69%,特异性为91%。Zheng等[5]应用5头猪的肺动脉栓塞模型,磁共振肺动脉造影显示20个段的肺栓塞,磁共振肺灌注扫描显示其中的16个段,敏感性达到80%。国内郭佑民等[6]应用8只犬的肺栓塞模型,进行了增强磁共振肺灌注扫描与DSA对照研究,其敏感性达到57.7%,特异性高达100%。认为增强磁共振肺灌注扫描是诊断肺栓塞的可靠方法,可以通过显示栓塞低灌注区的存在对肺栓塞做出间接诊断。

本研究结果显示,以核素肺通气/灌注扫描为标准,MRPP的敏感性为94.7%,特异性为95.8%。敏感性较文献报道高[4,6],特异性大致相仿,与近年磁共振硬件及软件技术升级,图像分辨率得到提高有关。假阳性的出现与受检者不能很好屏气而产生呼吸运动伪影,周围软组织信号返折干扰等因素有关,假阴性多与图像灌注时相选择、ROI选取位置等因素相关。可以通过磁共振软件升级,应用快速序列缩短扫描时间、加大受检区域的FOV,增加ROI数量以尽可能减低假阴性、假阳性出现。

MRPA通过显示肺动脉腔内充盈缺损,肺动脉截断等征象,提供肺动脉栓塞的直接征象以及栓塞发生的具体部位、范围,段以上的分支还可以显示狭窄的程度[7];但对于周围型肺动脉栓塞即段以远的血管显示,现有影像学检查手段仍匮乏。核素肺通气/灌注显像已成为临床公认的诊断肺动脉栓塞的主要手段,虽敏感性高,但特异性相对较低,成像受空间、时间分辨率限制,不能直接显示栓塞部位和形态,同时还存在辐射损害。磁共振增强肺灌注成像技术的优势在于它避免了辐射损害,应用对比剂首过效应显示肺血流灌注及其变化参数,多时相、多角度、多种方法的图像重建技术提供了较高的时间、空间分辨率,这一方法为观察肺循环的生理和病理生理提供了新的视野。

增强磁共振肺灌注扫描能够显示肺栓塞的灌注缺损区和低灌注区,显示段一级肺栓塞的灌注缺损;时间一信号曲线显示肺动脉栓塞区域对比剂无灌注高峰期,信号曲线波动幅度小;信号强度的变化率减低;这些参数进一步半定量化了肺栓塞区域的肺动脉血流变化。与核素肺通气/灌注显像不匹配区也有着良好的吻合。MRPP对段及段以远的肺动脉栓塞同样显示有较高的研究价值。同时MRPP联合MRPA可进一步提高MR诊断肺动脉栓塞的敏感性、特异性[8]。

[参考文献]

[1] Van Beek EJR, Reekers JA, Brandjes DPM, et al. Feasibility, safety and clinical utility of angiography in patients with suspected pulmonary embolism[J]. Eur Radiol, 1996, 6(4): 415-419.

[2] Haage P, Piroth W, Krombach G, et al. Pulmonary embolism: comparison of angiography with spiral computed tomography, magnetic resonance angiography, and real-time magnetic resonance imaging[J]. Am J Respir Crit Care Med, 2003, 167(5): 729-734.

[3] Amundsen I, Kvaerness J, Jones RA, et al. Pulmonary embolism: detection with MR perfusion imaging of lung: a feasibility study [J]. Radiology, 1997, 203(1): 181-185.

[4] Brthezene Y, Croisille P, Wiart M, et al. Prospective comparison of MR lung perfusion and lung scintigraphy[J]. J Magn Reson Imaging, 1999, 9(1): 61-68.

[5] Zheng J, Jason C, Leawood S, et al. Combined MR proton lung pulmonary angiography and helium ventilation: potential for detecting pulmonary embolism and ventilation defects[J]. Magn Reson Med, 2002, 47(3): 433-438.

[6] Guo YM, Wang JG, Yang J, et al. CE-MRPP in diagnosis of peripheral pulmonary embolism[J]. Chin J Med Imaging Technol, 2002, 18(12): 1227-1229.
郭佑民,王建国,杨健,等.造影剂强化后磁共振肺灌注成像诊断周围性肺栓塞的研究[J].中国医学影像技术,2002,18(12):1227-1229.

[7] Zhang ZQ, Lv B, Dong L. Diagnosis and clinical application of three-dimensional contrast enhanced MR pulmonary angiography [J]. Chin J Med Imaging Technol, 2002, 18(8): 801-802.
张兆琪,吕飙,董莉.磁共振三维增强肺动脉造影诊断肺动脉血栓栓塞及临床应用的初步研究[J].中国医学影像技术,2002,18(8),801-802.

[8] Li KC, Li YZ, Jiang T, et al. Diagnosis of acute pulmonary embolism: MR pulmonary perfusion combined with MR angiography in an experimental study[J]. Chin J Med Imaging Technol, 2000, 16(3): 167-170.
李坤成,李永忠,蒋涛,等.MR灌注成像联合MR血管造影诊断实验性急性肺栓塞[J].中国医学影像技术,2000,16(3):167-170.