完全植入性中心静脉输液港植入术在乳腺癌病人中的应用

茅玲[a],刘芳芳[a],尹刚[b],黄选东[a]
(淮安市第二人民医院 a. 甲状腺乳腺外科,b. 介入科,江苏 淮安 223001)

摘要:目的 探讨完全植入性中心静脉输液港并发症的发生、预防和处理方法。**方法** 提取接受输液港植入手术的158例乳腺癌病人的临床资料,总结分析输液港的放置方法、留置时间、并发症的种类和处理方法。**结果** 输液港的放置方法包括:乳腺癌术中经腋静脉植入50例、经锁骨下静脉穿刺植入101例、经颈内静脉穿刺植入7例。输液港留置时间21~1 416 d,平均245.2 d。并发症包括:注射座局部感染破溃3例(1.9%,95% *CI*:0.39~5.45),导管断裂3例(1.9%,95% *CI*:0.39~5.45),导管破裂1例(0.6%,95% *CI*:0.02~3.48),导管异位1例(0.6%,95% *CI*:0.02~3.48),输液不畅2例(1.3%,95% *CI*:0.015~4.5)。3例注射座局部感染和2例导管断裂的病人提前取出输液港,其余1例导管断裂发生在取管术中,断裂的远端导管均采用介入手术取出。导管破裂在取管术中发现,导管异位在计划取管术前拍摄X片发现,2例病人均无症状。**结论** 完全植入性中心静脉输液港是乳腺癌病人可选择的长期静脉通路,感染和导管断裂是导致非正常取港的主要原因。介入手术取出断裂导管损伤小、安全可靠。

关键词:完全植入性中心静脉输液港;乳腺癌;感染;导管断裂
doi:10.3969/j.issn.1009-6469.2017.04.025

Application of totally implanted venous access ports in breast cancer patients

MAO Ling[a], LIU Fangfang[a], YIN Gang[b], HUANG Xuandong[a]
(*a. Department of Thyroid and Breast Surgery, b. Intervention Therapy Department, Huai'an Second People' Hospital, Huai'an, Jiangsu* 223001, *China*)

Abstract: Objective To investigate the occurrence, prevention and treatment of complications related to totally implanted venous access port. **Methods** Clinical data of 158 breast cancer patients who adopted totally implanted venous access ports. Operation methods, catheter life and treatments for complications were analyzed. **Results** Three methods were used to implant port including implantation via axillary vein in the operation of breast cancer (50 cases), implantation through puncture of subclavian vein (101 cases) and implantation through puncture of internal jugular vein (7 cases). Catheter life ranged from 21 to 1 416 days with a mean of 245.2 days. Complications includepocket infection in 3 cases (1.9%, 95% *CI*: 0.39-5.45), rupture of catheter in 3 cases (1.9%, 95% *CI*: 0.39-5.45), fracture of catheter in 1 case (0.6%, 95% *CI*: 0.02-3.48), catheter malposition in 1 case (0.6%, 95% *CI*: 0.02-3.48), and infusion difficulty in 2 cases (1.3%, 95% *CI*: 0.015-4.5). Three ports were removed for failure of conservative anti-infection treatment for pocket infection, and two for puncture of catheter, the third catheter puncture occurred during the operation. For 3 cases with puncture of catheter, distal catheters were retrieved by intervention operation. The catheter fracture was found in the catheter removal operation. The catheter malposition was found by X-ray before the planned removal operation. For both the two cases, there were no symptoms associated with the complications. **Conclusions** Totally implanted venous access port can be used for long-time intravenous therapy for breast cancer patients. Infection and catheter puncture are the main causes ofunexpected explantation of port. It is safe and reliable to retrieve distal fractured catheters by intervention operation with minor tissue damage.

Key words: Totally implanted venous access port; Breast cancer; Infection; Rupture of catheter

完全植入性中心静脉输液港(简称输液港)是一种可供长期使用的中心静脉通路装置。该装置包括注射座和导管两部分,注射座通常埋植于前胸壁皮下,连接注射座的导管尖端置于上腔静脉。输液港的雏形最早由Niederhuber于1982年发明。经过30余年的发展,该技术在部分发达国家已经是成熟的临床技术,应用普遍。长期化疗是应用输液港的适应证,其优点是除了可以避免化疗药物对外周静脉的损伤以及降低药物外渗的风险外,与经外周静脉穿刺中心静脉置管(PICC)等外露接头的中心静脉置管方法相比,其感染的发生率进一步下降。笔者总结158例病人的临床资料,重点分析并发症发生的原因、预防和处理方

通信作者:黄选东,男,主任医师,研究方向:乳腺和甲状腺疾病,E-mail:xdhuang3970808@sina.com

法,以期进一步降低并发症的发生率,提高该技术的安全性。

1 资料与方法

1.1 一般资料 收集淮安市第二人民医院 2011 年 1 月—2016 年 7 月接受输液港植入术的乳腺癌病人 158 例,全部为女性。年龄 32 ~ 69 岁,中位年龄 46 岁。浸润性导管癌 148 例,浸润性小叶癌 7 例,导管原位癌伴局部浸润 2 例,髓样癌 1 例。乳腺癌分期:Ⅰ期 78 例,Ⅱ期 75 例,Ⅲ期 3 例,Ⅳ期 2 例。2 例初诊为Ⅳ期乳腺癌的病人数年前行改良根治术,本次因远处转移住院化疗。其余 156 例病人中,116 例行乳腺癌改良根治术,31 例行乳腺癌局部扩大切除 + 腋窝淋巴结清扫术,9 例行乳腺癌局部扩大切除 + 前哨淋巴结活检术。101 例病人采用经锁骨下静脉穿刺植入法,50 例病人采用乳腺癌术中经腋静脉植入法,剩余 7 例病人采用经颈内静脉穿刺植入法。所有病人均未进行术前新辅助化疗。本研究得到了淮安市第二人民医院伦理委员会批准,所有病人或其近亲属均签署了知情同意书。

1.2 材料 输液港由美国 BARD 公司生产,由注射座和导管组成。注射座底面直径约 2.5 cm,顶部为硅胶隔膜,能够耐受蝶翼针的反复穿刺。导管硅胶材质,放射可显影。导管尖端侧面有长约 1 cm 的纵向瓣膜开口,导管可于近端裁切。

1.3 输液港的植入方法 经锁骨下静脉穿刺植入法和经颈内静脉穿刺植入法均采用塞丁格(Seldinger)穿刺技术。锁骨下静脉穿刺时,取锁骨中点下方 1 ~ 2 cm,朝向胸骨上窝方向,穿刺针与水平面呈约 15°角穿刺。颈内静脉穿刺时,取胸锁乳突肌三角顶点进针,朝向同侧乳头,与水平面呈约 30° ~ 45°角穿刺。确认进入静脉后,沿针芯放入导丝,拔出穿刺针,用可撕裂鞘沿导丝扩张经皮通道。拔出导丝,沿可撕裂鞘置入导管至合适深度,回抽见血后,除去可撕裂鞘。在前上胸壁锁骨下约 3 cm 处取横行切口长约 3 cm,游离囊袋。用牵引棒将导管近端经皮下由穿刺点牵引至注射座部位,剪裁后与注射座连接,用导管锁锁定。用蝶翼针穿刺注射座,再次回抽见血,并用生理盐水正压封管。用不可吸收线将注射座固定在胸肌筋膜表面,缝合关闭切口。

乳腺癌术中经腋静脉植入法用于需要清扫腋窝淋巴结的病人,这类病人由于手术中充分显露了腋静脉及其属枝,便于进行该操作[1]。选择合适的腋静脉属枝截断,将导管由血管断口置入,尖端送达上腔静脉下段。将导管和属枝血管结扎固定。然后将导管近端穿出到胸大肌表面,裁剪后与注射座连接并固定在胸大肌表面。

1.4 统计学方法 计算并发症的发生率,采用二项分布模型计算总体的置信区间。

2 结果

2.1 输液港的留置时间 输液管留置时间 21 ~ 1 416 d,平均 245.2 d。5 例病人因并发症提前取出输液港,包括:注射座局部感染破溃 3 例,导管断裂 2 例。138 例病人因治疗结束取出输液港,4 例病人携港至病死,11 例病人目前正在使用输液港进行治疗。

2.2 并发症 注射座局部感染破溃 3 例(1.9%,95% *CI*:0.39 ~ 5.45)。其中 2 例采用在乳腺癌术中经腋静脉植入法,1 例采用经锁骨下静脉穿刺植入法。留置时间分别为 142、167 和 421 d。前 2 例输液港用于术后辅助化疗,第 3 例用于晚期乳腺癌缓解化疗。感染早期均表现为局部红肿,无发热。经抗感染治疗后,炎症反复,化脓破溃,最终取出输液港。未出现败血症等血流相关感染。

导管断裂 3 例(1.9%,95% *CI*:0.39 ~ 5.45)。第 1 例病人输液港经腋静脉植入,留置时间 926 d。手术取出输液港时,发现拔管有阻力,继而有落空感,断裂点位于导管与腋静脉属枝结扎的部位。胸片提示断裂导管位于上腔静脉和右心房。第 2、3 例病人输液港均经锁骨下静脉穿刺植入,分别于术后 21 d 和 42 d 输液时出现注射座部位肿胀疼痛,经胸片和 CT 证实导管断裂。第 2 例断裂导管位于右心室和肺动脉(图 1),第 3 例位于下腔静脉和肝静脉(图 2)。3 例病人均经手术取出注射座和近端导管,经介入手术取出远端导管,手术过程顺利,术后未出现并发症(图 3)。后 2 例病人导

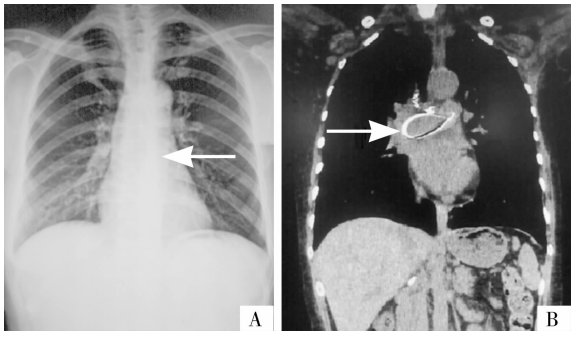

A. 胸片　　B. CT

注:箭头所示为断裂的导管。

图 1 病例 2 导管断裂影像图

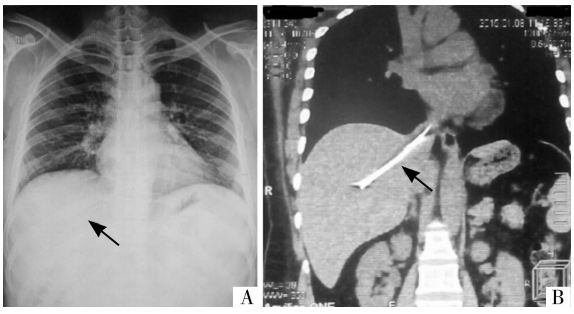

A. 胸片 B. CT

注:箭头所示为断裂的导管。

图 2 病例 3 导管断裂影像图

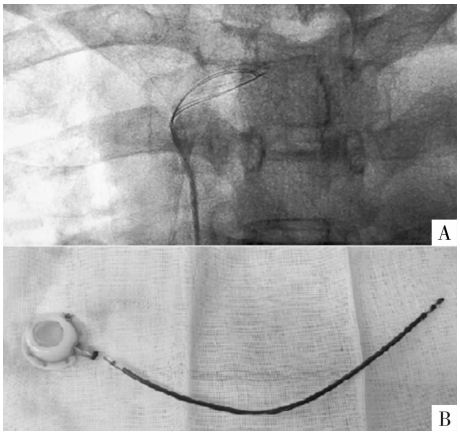

注:A. 介入手术中利用圈套器取出断裂导管;B. 导管断裂点位于锁扣内。

图 3 手术取出断裂导管的影像图

管断裂点均位于锁扣处,断口齐整。

导管破裂 1 例(0.6%,95% *CI*:0.02 ~ 3.48),该病人在输液港留置 441 d 时取港,手术中发现距离锁扣约 5 cm 处导管有横行裂口,局部有受压磨损的痕迹。病人先前输液过程中无局部肿胀疼痛等不适。

导管异位 1 例(0.6%,95% *CI*:0.02 ~ 3.48),该病人在第 1 次化疗前行经右侧锁骨下静脉穿刺中心静脉置管术,术后拍摄胸片提示导管尖端位于上腔静脉。第 1 次化疗完成后,经原先中心静脉置管的通路更换为输液港。输液港留置 684 d 后取港,术前常规拍摄胸片发现导管尖端位于右侧颈内静脉(图 4)。该病人整个治疗过程中无头晕头痛等不适。

输液不畅 2 例(1.3%,95% *CI*:0.015 ~ 4.5),均表现为输液速度减慢,局部无肿胀等其他不适。胸片提示导管位置正常,维持到化疗结束后取出输液港。

本组病例中未出现气胸、血胸、误穿动脉和局部血肿等手术中以及术后近期并发症。

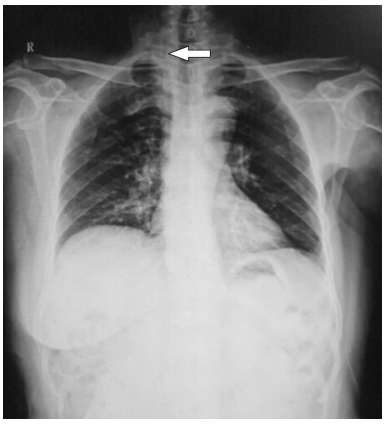

图 4 导管颈内静脉异位

3 讨论

建立长期的静脉通路是乳腺癌病人化疗前的一个重要环节。输液港是一种完全埋植于皮下的静脉通路装置,可以在人体内留置数年。起初输液港的放置采用手术切开外周血管的植入方法,后来,采用 Seldinger 技术经锁骨下静脉等静脉穿刺植入的方法逐渐增多并成为主流。尽管后者的应用越来越普遍,但是由于手术切开的方法具有避免血胸、气胸和误穿动脉的优势[2],并没有被现代医生完全抛弃。

与外露接头的中心静脉导管相比,输液港细菌污染的途径减少,感染的发生率进一步降低[3]。癌症病人输液港相关感染的发生率为 4.2% ~ 8%[4],其中 18% 的病人出现严重的败血症甚至感染性休克。输液港相关感染的危险因素包括:年龄小于 10 岁、使用频繁、静脉营养和接受姑息化疗等[5]。本组病例感染发生率为 1.9%,低于文献报道,原因包括:癌症晚期病人比例少,病人整体情况好;化疗期间积极预防性使用粒细胞集落刺激因子,化疗导致的白细胞降低发生少。输液港相关感染的预防措施主要是切断细菌定植的途径,包括植入以及使用输液港时严格的无菌操作。在围手术期预防性使用抗生素不能降低输液港相关感染发生率[6]。治疗输液港相关感染的两个重要手段是全身使用抗生素以及取出输液港。对于发生复杂性感染的病人,也即皮肤囊袋或隧道感染、败血症、感染性休克、感染性心内膜炎和骨髓炎以及其他血行种植感染病人,必须取出输液港[7]。本组 3 例病人最终取出输液港也证实该治疗手段的重要性。

输液港导管断裂是相对少见的并发症,发生率 0.1% ~ 0.8%,却具有潜在的致命危险[8-10]。断裂的远端游离导管会引起腔静脉、右心房、右心室、肺

动脉、肝静脉等部位栓塞。主要的临床表现是使用输液港时阻力增加、局部疼痛和肿胀,部分病人会有心慌、胸部不适。约 36% 的病人无任何表现,仅由胸部 X 线发现。Pinch-off 综合征(POS)以及导管的材质是输液港导管断裂的相关因素。POS 是指经锁骨下静脉穿刺途径放置的中心静脉导管受到锁骨和第一肋骨的卡压,管腔变窄引起输液不畅,严重者可导致导管破裂甚至横断。本组导管破裂的病例,破裂口距离锁扣约 5 cm,局部有受压磨损的痕迹,符合 POS 引起的导管长期磨损后破裂。超声引导下的锁骨下静脉穿刺定位相对偏外侧的穿刺点,能够降低 POS 的发生[11]。本组 2 例经锁骨下静脉穿刺植入的输液港导管断裂的病例,断裂口位于锁扣处,并且断口整齐,局部无磨损,考虑可能和导管材质有关。聚氨酯导管较硅胶导管断裂的发生率低,然而聚氨酯导管的感染和血栓发生率显著增加,且并发症所致输液港取出的比例也高于硅胶导管[12],因此两种导管如何取舍是一个困局。本组 1 例病人输液港经腋静脉属枝植入,术后 926 d 取港时出现拔管困难,导管断裂,断裂点位于导管与腋静脉属枝结扎的部位。考虑原因为结扎固定导管的丝线长期压迫引起导管劳损和局部纤维组织反应性增生包裹。采用可吸收线结扎能够避免这一情况的发生[13]。大多数断裂的远端导管可以通过介入手术取出,极少数病例需要开胸手术。本组 3 例病人全部通过介入手术成功取出远端导管,术后无并发症发生,证明该技术的安全可行。

导管异位是指导管尖端位于上腔静脉以外的部位,包括颈内静脉、心脏、对侧无名静脉等。颈内静脉异位发生率为 0.9% ~1.8%,可导致颈肩部,耳朵的疼痛或异常感觉,部分病人可于冲管时听到异常的声音[14]。介入手术可调整导管尖端的位置,失败者需要重新置管。本例病人放置输液港后未行 X 线检查,术后计划取管前常规 X 线摄片才发现导管异位,导管异位发生的时间不明,庆幸的是该病人在治疗过程中未出现不适。因此,输液港植入术后以及每次使用前必须行 X 线检查,确证导管位置正确。

本组 2 例病人出现输液不畅,输液速度减慢,胸部 X 线显示导管在位。考虑堵塞的原因和导管内血栓形成以及纤维蛋白鞘的形成有关。有研究者认为采用纤溶剂冲管能够很好地缓解该并发症,日常维护中采用肝素溶液冲管可以预防该并发症发生[14]。

输液港的近期并发症主要包括气胸、血胸和局部血肿等。本组病例未出现这些并发症的原因有三点:(1)开展的病例数有限;(2)在开展输液港手术前,术者已经积累了丰富的中心静脉穿刺置管的经验;(3)158 例病人中有 50 例病人采用的是经腋静脉属支放置输液港的方法,该方法可以避免穿刺相关的血胸、气胸等并发症。

综上所述,完全植入性中心静脉输液港是乳腺癌病人化疗可选择的静脉通路,感染和导管断裂是导致非正常取港的主要原因。应加强无菌操作,规范导管维护和使用方法,改善穿刺方法,以降低并发症的发生。对于输液港相关感染,抗感染结合输液港取出是重要的治疗手段。对于导管断裂,首选介入手术取出远端导管,成功率高,安全损伤小。

参考文献

[1] 茅玲,刘芳芳,黄选东. 乳腺癌术中经腋静脉放置植入式静脉输液港 40 例临床研究 40 例临床研究[J]. 华西医学,2016,31(4):667-670.

[2] DI CARLO I,PULVIRENTI E,MANNINO M,et al. Increased use of percutaneous technique for totally implantable venous access devices. Is it real progress? A 27-year comprehensive review on early complications[J]. Ann Surg Oncol,2010,17(6):1649-1656.

[3] 左琼,邬祖霞,王兴兵. 完全性植入静脉输液港与 PICC 在血液科护理的中、短期随访分析[J]. 安徽医药,2015,19(10):2035-2036.

[4] LEBEAUX D,LARROQUE B,GELLEN-DAUTREMER J,et al. Clinical outcome after a totally implantable venous access port-related infection in cancer patients:a prospective study and review of the literature[J]. Medicine (Baltimore),2012,91(6):309-318.

[5] SHIM J,SEO TS,SONG MG,et al. Incidence and risk factors of infectious complications related to implantable venous-access ports [J]. Korean J Radiol,2014,15(4):494-500.

[6] JOHNSON E,BABB J,SRIDHAR D. Routine antibiotic prophylaxis for totally implantable venous access device placement:meta-analysis of 2 154 Patients[J]. J Vasc Interv Radiol,2016,27(3):339-343.

[7] LEBEAUX D,FERNÁNDEZ-HIDALGO N,CHAUHAN A,et al. Management of infections related to totally implantable venous-access ports:challenges and perspectives[J]. Lancet Infect Dis,2014,14(2):146-159.

[8] GOLTZ JP,SCHOLL A,RITTER CO,et al. Peripherally placed totally implantable venous-access port systems of the forearm:clinical experience in 763 consecutive patients[J]. Cardiovasc Intervent Radiol,2010,33(6):1159-1167.

[9] KIM JT,OH TY,CHANG WH,et al. Clinical review and analysis of complications of totally implantable venous access devices for chemotherapy[J]. Med Oncol,2012,29(2):1361-1364.

[10] WILDGRUBER M,BORGMEYER S,HALLER B,et al. Short-term and long-term outcome of radiological-guided insertion of central venous access port devices implanted at the forearm:a retrospective monocenter analysis in 1704 patients[J]. Eur Radiol,2015,25(3):606-616.